

ДЕВИТАЛИЗИРОВАННЫЕ СОСУДИСТЫЕ ПРОТЕЗЫ: ИССЛЕДОВАНИЕ *IN VIVO*

Бызов Д.В., Чиж Н.А., Михайлова И.П., Пушкова Е.Н., Сынчикова О.П.,
Сандомирский Б.П.

Институт проблем криобиологии и криомедицины НАН Украины, г. Харьков, Украина

Для девитализации внутренних грудных артерий свиней использовали низкие температуры и облучение потоком электронов. Полученные соединительнотканые сосудистые скаффолды в данном исследовании были использованы в качестве протезов артерий малого диаметра (≤ 6 мм). В работе изучали биосовместимость, степень иммуногенности, тромбогенность девитализированных артерий. Приведены результаты электронной микроскопии. Показано снижение иммуногенности девитализированных ксеноартерий. Экспериментальные операции продемонстрировали их адекватное функционирование в течение 6 мес.

Ключевые слова: сосудистые протезы, девитализация, биоинженерия.

DEVITALIZED VASCULAR PROSTHESES: *IN VIVO* STUDY

Byzov D.V., Chizh N.A., Mikhaylova I.P., Pushkova Ye.N., Synchykova O.P.,
Sandomirsky B.P.

Institute for Problems of Cryobiology & Cryomedicine of the National Academy of Sciences of Ukraine,
Kharkov

Porcine intrathoracic arteries were devitalized by application of low temperatures and electron beam irradiation. The resulted connective tissues vascular scaffolds could be used as the prosthesis of small diameter arteries (≤ 6 mm). Biocompatibility, immunogenicity degree and thrombogenicity were estimated in the study. Results of electron microscopy are presented. Described treatment reduces an immunogenicity of xenoarteries, their adequate functioning during 6 months was shown by means of experimental surgeries.

Key words: vascular grafts, devitalization, bioengineering.

Протезирование или шунтирование артерий малого диаметра (≤ 6 мм) давно применяются при различных видах сосудистой патологии: ишемическая болезнь сердца [16], облитерирующие поражения сосудов нижних конечностей [19], острая травма [20]. Следует отметить, что на сегодняшний день данные манипуляции широко используются и в качестве вспомогательных хирургических методов в комплексе лечения других патологий: формирование гемодиализных артерио-венозных шунтов [12], сосудистые вставки при радикальных операциях и органных трансплантациях [6, 10, 15]. Аутологичные сосуды наиболее широко применяются в качестве протезов артерий малого диаметра и являются общепризнанным «золотым стандартом» [13]. Однако около 30% пациентов, нуждающихся в сосудистом протезировании, по различным причинам не имеют подходящих для трансплантации аутографтов [5, 21]. Кроме того, использование аутологичных сосудов часто ограничено их недостатками [1, 2, 7, 14]. Концепция нашего исследования базируется на использовании двух физических факторов: низкие температуры и облучение электронами для девитализации ксеногенных артерий с целью создания аниммуногенных сосудистых биопротезов, которые могут решить проблему дефицита сосудистых графтов малого диаметра. В наших публикациях мы описывали данные оптической микроскопии и прочностные характеристики артерий малого диаметра на этапах девитализации [3, 4, 11]. Цель настоящего исследования – изучение ультраструктурных изменений и пластичности сосудистой стенки после замораживания

зирования, по различным причинам не имеют подходящих для трансплантации аутографтов [5, 21]. Кроме того, использование аутологичных сосудов часто ограничено их недостатками [1, 2, 7, 14]. Концепция нашего исследования базируется на использовании двух физических факторов: низкие температуры и облучение электронами для девитализации ксеногенных артерий с целью создания аниммуногенных сосудистых биопротезов, которые могут решить проблему дефицита сосудистых графтов малого диаметра. В наших публикациях мы описывали данные оптической микроскопии и прочностные характеристики артерий малого диаметра на этапах девитализации [3, 4, 11]. Цель настоящего исследования – изучение ультраструктурных изменений и пластичности сосудистой стенки после замораживания

Статья поступила в редакцию 26.07.11 г.

Контакты: Сандомирский Борис Петрович, д. м. н., проф., зав. отделом экспериментальной криомедицины, Институт проблем криобиологии и криомедицины НАН Украины.

Тел. 8 (057) 373 41 43, e-mail: cryo@online.kharkov.ua

и действия ионизирующего облучения; определение степени иммуногенности, оценка биосовместимости и функциональности девитализированных артерий.

МАТЕРИАЛЫ И МЕТОДЫ

Объектом исследования выбраны внутригрудные артерии половозрелых свиней, выделенные в асептических условиях в течение 30 мин после забоя, при соблюдении всех правил биоэтики, в соответствии с «Европейской конвенцией о защите позвоночных животных, используемых для экспериментальных и других научных целей» (Страсбург, 1985). После препарирования и удаления излишков адвентиции сосуда трижды промывали охлажденным до 4 °С физиологическим раствором с добавлением антибиотиков (100 МЕ/мл пенициллина, 100 мг/мл стрептомицина, 6 мг/мл флуконазола). Артерии помещали в стерильные криостойкие контейнеры («Eurotubo, Deltalab», Испания), которые погружали в пары жидкого азота. После отогрева на водяной бане при 37 °С сосуды подвергали ионизирующему облучению по экспериментальному режиму. Облучение образцов проводили на базе Национального научного центра «Харьковского физико-технического института» на установке ЛУЭ-2000. Временной интервал от момента отогрева артерий до облучения не превышал 90 мин.

Ультраструктуру сосудистой стенки исследовали с помощью электронного микроскопа ПЭМ-125К (Россия) при ускоряющем напряжении 75 кВ.

Упругость сосудистой стенки определяли путем последовательного ступенчатого растяжения артерий на универсальном деформирующем устройстве FP 100/1 (VEB TIW Rauenstein, Германия) с регистрацией прилагаемой нагрузки и соответствующего ей показателя деформации (рис. 1). На основе полученных данных высчитывали относительную деформацию сосудистой стенки по следующей формуле:

$$e = \frac{L_1 - L}{L} \cdot 100\%,$$

где L – первоначальная длина артериального сегмента; L₁ – длина деформированного артериального сегмента при определенной нагрузке.

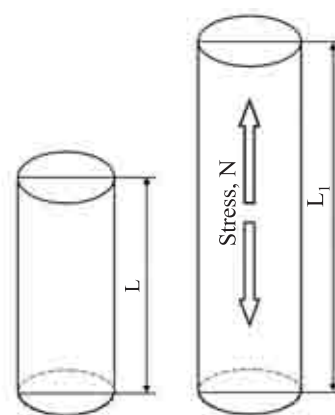


Рис. 1. Схематическое отображение измерения пластичности сосудистой стенки

Для оценки биосовместимости и степени иммуногенности выполняли имплантацию участка сосуда под кожу крысам линии Вистар. Операции производили под масочным эфирным наркозом. Сроки наблюдения – 3-и, 7-е сут, 2, 4 и 8-я нед. Оценивали выраженность клеточной инфильтрации извлеченных имплантов.

Для изучения функциональности и тромбогенности девитализированных артерий нами было выполнено 8 операций по протезированию сегмента брюшной аорты с использованием в качестве сосудистых графтов девитализированных артерий. Оперативные вмешательства выполняли беспородным кролям под инъекционно-ингаляционным наркозом при соблюдении всех правил биоэтики. Следует отметить, что антикоагулянты применяли только интраоперационно и не использовали в послеоперационном периоде.

Вид и количество выполненных исследований приведены в табл.

РЕЗУЛЬТАТЫ И ОБСУЖДЕНИЕ

По данным электронной микроскопии, замораживание и последующий отогрев артерий свиньи приводят к значительному разрыхлению и очаговой десквамации эндотелия (рис. 2, а). В сохранив-

Таблица

Общая схема выполненных исследований

Группы артерий	Методы исследования			
	Электронная микроскопия	Пластичность	Биосовместимость, иммуногенность и функциональность	
			Имплантация под кожу (сроки наблюдения: 3-и, 7-е сут; 2, 4 и 8-я нед)	Протезирование сегмента брюшной аорты
Нативные	5	25	20	–
После замораживания	5	25	20	–
После замораживания и облучения	5	25	20	8




Рис. 2. Ультраструктура артерий после замораживания. Стрелкой обозначена базальная мембрана

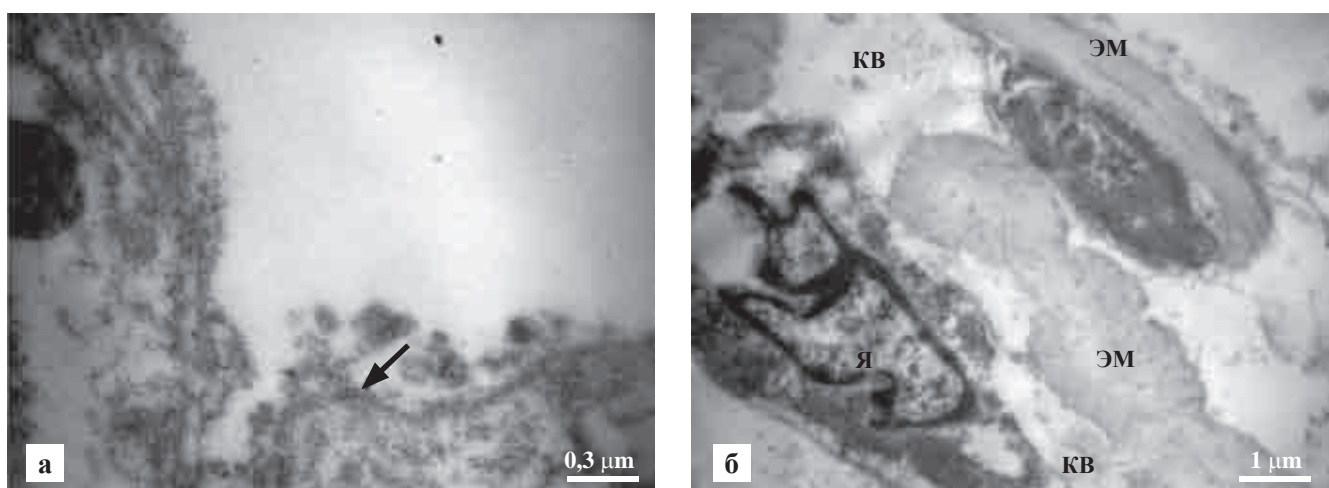


Рис. 3. Ультраструктура артерий после замораживания и последующего облучения. Стрелкой обозначена базальная мембрана

шихся эндотелиоцитах наблюдалось набухание ядер (Я), деструкция органелл и разрывы цитолеммы. Базальная мембрана, располагающаяся под эндотелием, в основном сохранялась. Структура внутренней эластической мембраны (ВЭМ) не изменялась. Структура коллагеновых волокон (КВ) не претерпевала грубых структурных нарушений. Для гладкомышечных клеток (ГМК) было характерно изменение формы и ультраструктуры ядер (рис. 2, б).

Анализ ультраструктуры артерий после замораживания и облучения продемонстрировал полное отсутствие эндотелиального слоя в этих образцах (рис. 3, а). Базальная мембрана преимущественно сохранялась. Большинство гладкомышечных клеток содержали деформированные ядра с различными включениями (рис. 3, б). Эти изменения, вероятно, являются результатом структурной модификации ДНК под действием ионизирующего облучения. В околоядерной зоне определялись разрушен-

ные клеточные компартменты. В средней части меду между соседними эластическими мембранами (ЭМ) обнаруживались микрополости с фрагментами разрушенных гладкомышечных клеток. Эластические мембраны и пучки коллагеновых волокон экстрацеллюлярного матрикса в основном сохраняли свою структуру (рис. 4).

Механические свойства играют наиболее важную роль в функционировании артерий и зависят в основном от взаимного расположения, структурной целостности и молекулярных конформаций коллагеновых и эластиновых волокон сосудистой стенки. Усредненные по всем измеренным образцам кривые зависимостей «напряжение – деформация» нативных артерий и артерий после девитализации приведены на рис. 5. Как видно, все кривые имеют характерную для соединительно-тканых структур форму с четко дифференцируемыми участками, соответствующими вязкому течению и упругой деформации, являющейся проявлением удлинения во-

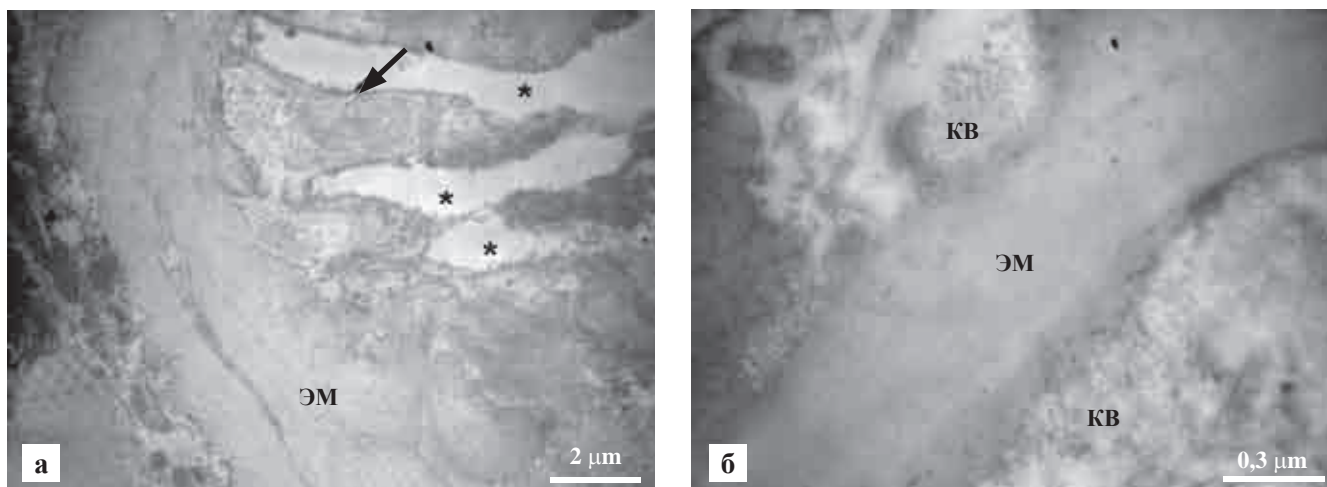


Рис. 4. Ультраструктура артериальной меди после замораживания и последующего облучения. Стрелкой обозначена граница микрополости с фрагментами разрушенных ГМК

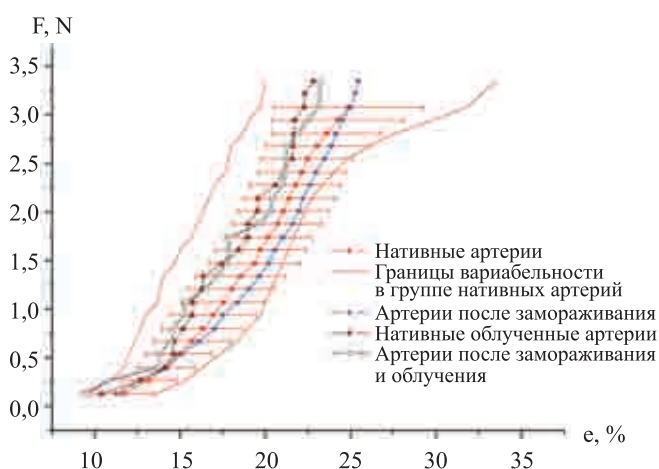


Рис. 5. Упругость сосудистой стенки на этапах девитализации. Указаны средние значения. В группе нативных артерий данные приведены в виде: среднее значение ± стандартная девиация.

локон коллагена. Начальный этап деформации артерий характеризуется значительным удлинением при малых нагрузках, что преимущественно связано со скольжением фибрилл относительно друг друга (вязкое течение). Следующий более крутой участок кривой характеризует удлинение волокон коллагена и является линейным (упругая деформация). Следует отметить наличие широкой варибельности показателя упругости в группе нативных сосудов. При этом крутизна областей упругой деформации, характеризующая жесткость сосудистой стенки, сопоставима во всех исследуемых группах артерий. Показатели упругости артерий на этапах девитализации находятся в пределах варибельности нативных артерий.

При оценке степени реакции на имплантированные под кожу участки артерий получены следующие данные.

К 3-м суткам после имплантации в группе нативных артерий и артерий после замораживания-отогрева отмечается полный лизис собственных клеточных элементов сосудистой стенки и начало лейкоцитарной адгезии (рис. 6). Артерии после замораживания и облучения характеризуются замедленным лизисом оставшихся клеточных фрагментов, которые четко визуализируются на гистологических препаратах, что объясняется уплотнением соединительно-тканной структуры сосудистой стенки под действием облучения. При этом признаки лейкоцитарной реакции отсутствуют.

К 7-м суткам нативные артерии характеризуются формированием массивного лейкоцитарного вала вокруг имплантата, ограничивающего сосудистую стенку от окружающих тканей (рис. 7). В группе артерий после замораживания / отогрева отмечается наличие четко выраженной лейкоцитарной адгезии преимущественно по внутренней поверхности сосудистой стенки и формирование очагов инфильтрации в сосудистой меди. В группе замороженных и облученных артерий инфильтрация сосудистой стенки и окружающих тканей отсутствует, при этом собственные клеточные фрагменты не визуализируются.

Через 2 недели после имплантации в группе нативных артерий отмечается сохранение массивного лейкоцитарного вала (рис. 8). Артерии после замораживания / отогрева характеризуются наличием очагов инфильтрации сосудистой стенки и прилегающих тканей. В группе замороженных и облученных артерий острые клеточные реакции не наблюдались, инфильтрация сосудистой стенки и окружающих тканей отсутствует.

Через 4 недели отмечается сохранение выраженной лейкоцитарной реакции окружающих имплант тканей и прогрессирование инфильтрации сосудистой стенки (рис. 9). Артерии после заморажи-




Рис. 6. Имплантация под кожу. 3 суток после операции: а – нативные артерии; в – артерии после замораживания; в – артерии после замораживания и облучения. Окраска гематоксилином и эозином, $\times 200$

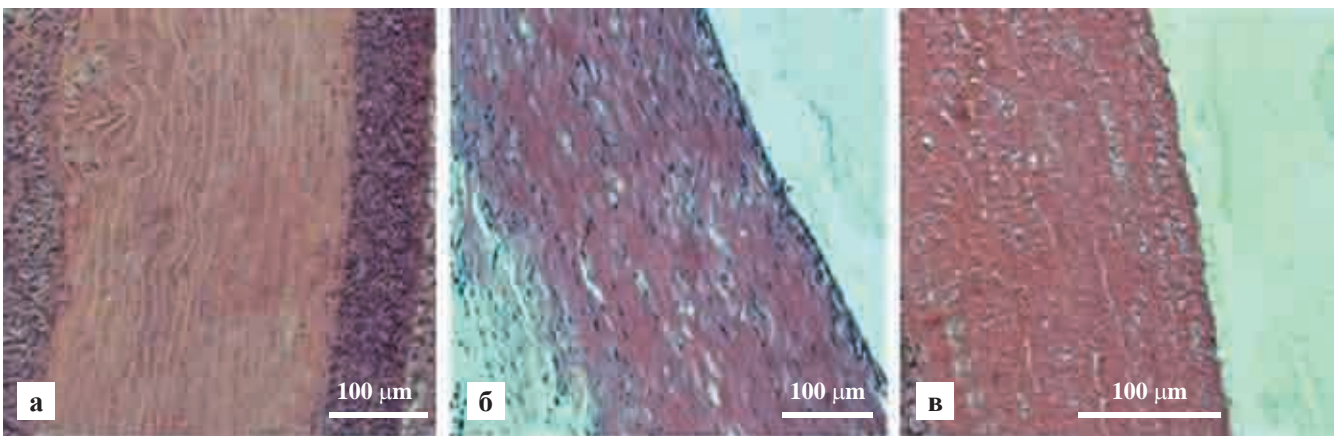


Рис. 7. Имплантация под кожу. 7 суток после операции: а – нативные артерии; б – артерии после замораживания; в – артерии после замораживания и облучения. Окраска гематоксилином и эозином, $\times 200$

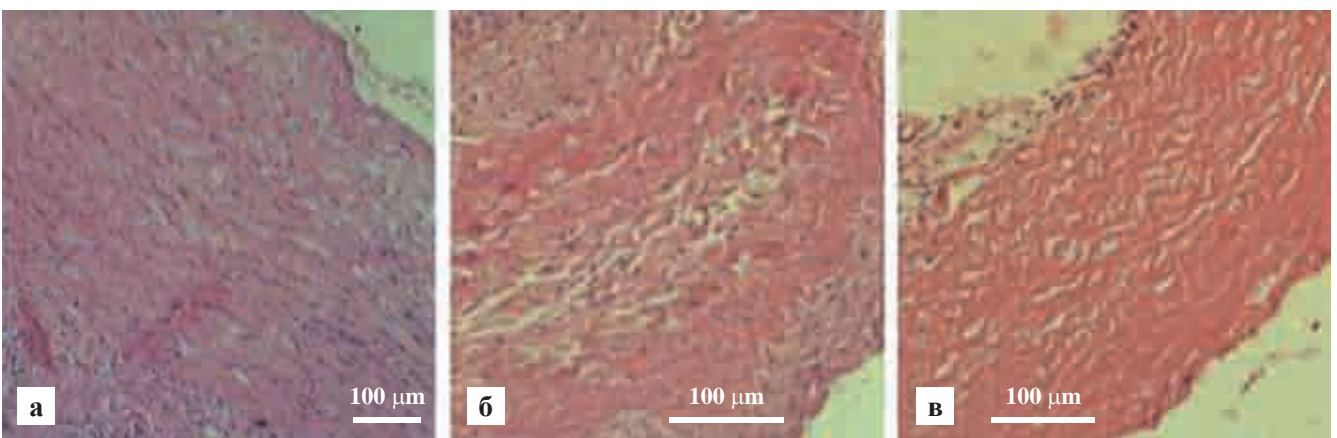


Рис. 8. Имплантация под кожу. 2 недели после операции: а – нативные артерии; б – артерии после замораживания; в – артерии после замораживания и облучения. Окраска гематоксилином и эозином, $\times 200$

вания / отогрева характеризуются формированием умеренной клеточной инфильтрации. В группе замороженных и облученных артерий инфильтрация не наблюдается. Отмечается формирование макрофагальных «островков» в сосудистой стенке.

Через 8 недель после имплантации в группе нативных артерий выявляется выраженное разволок-

нение коллагеновых и эластических волокон сосудистой стенки. Отмечается также умеренная макрофагальная реакция окружающих тканей реципиента. Сосудистая стенка инфильтрирована макрофагами и фибробластоподобными клетками.

Артерии после замораживания / отогрева характеризуются склеротическими изменениями сосуди-

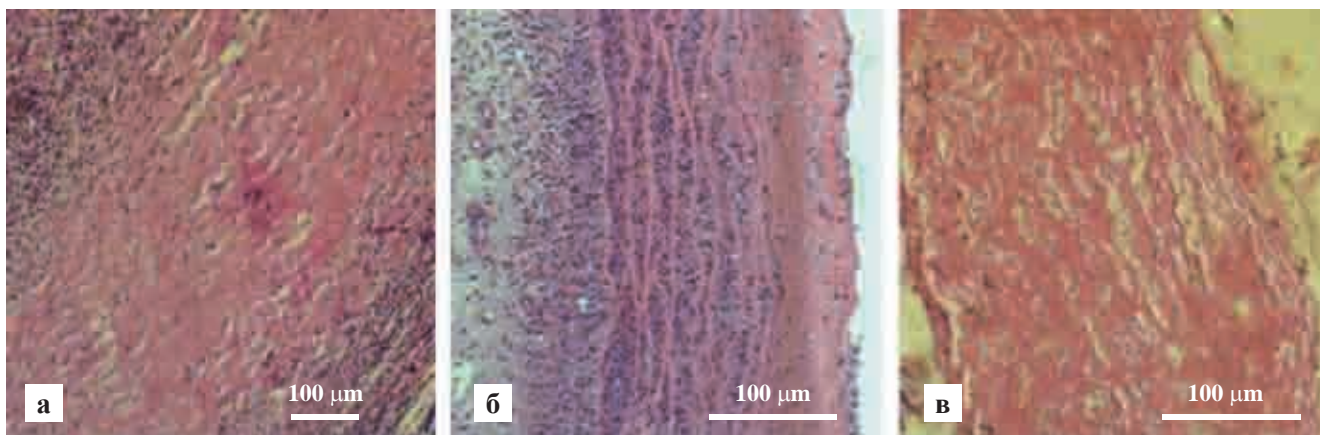


Рис. 9. Имплантация под кожу. 4 недели после операции: а – нативные артерии; б – артерии после замораживания; в – артерии после замораживания и облучения. Окраска гематоксилином и эозином, ×200

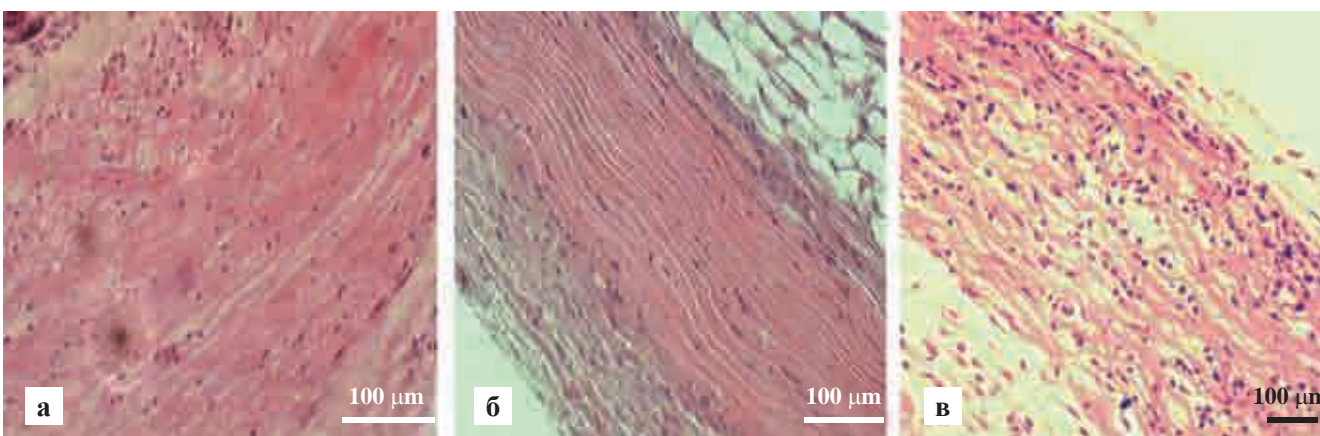


Рис. 10. Имплантация под кожу. 8 недель после операции: а – нативные артерии; б – артерии после замораживания; в – артерии после замораживания и облучения. Окраска гематоксилином и эозином, ×200

стой стенки, происходит ее заселение макрофагами. Отмечается сохранение умеренной клеточной инфильтрации окружающих тканей. В группе замороженных и облученных артерий отмечается заселение сосудистой стенки макрофагами и фибробластоподобными клетками. Реакции воспаления и отторжения в области имплантации не отмечались (рис. 10).

Таким образом, выраженные различия между группами имплантированных подкожно участков артерий наблюдались в ранние сроки (3, 7 суток). Острые клеточные реакции на замороженные и облученные артерии не отмечались. К 4-й и 8-й неделям наблюдения сосудистая стенка во всех исследуемых группах заселена макрофагами и фибробластоподобными клетками, т. е. наблюдались процессы ремоделирования биоимплантов. При этом выраженная клеточная инфильтрация окружающих тканей в группе нативных артерий сохранялась на всех сроках наблюдения.

Для изучения биосовместимости и функциональности девитализированных артерий были выполнены операции сосудистого протезирования.

Основные этапы оперативного вмешательства:

1. Выделение инфраренального отдела брюшной аорты кролика (рис. 11, а).
2. Пережатие и пересечение аорты (рис. 11, б).
3. Наложение проксимального и дистального сосудистых анастомозов (рис. 11, в).
4. Снятие сосудистых клип и выполнение окончательного гемостаза (рис. 11, г).

В послеоперационном периоде в одном случае мы наблюдали стойкое нарушение двигательной функции задних конечностей животного и признаки неврологических тазовых расстройств, при этом глубокие рефлексы были сохранены. Следует отметить, что признаки тромбоза аортального протеза отсутствовали, кровоснабжение нижних конечностей было адекватным. Двигательные и чувствительные функции передних конечностей были сохранены в полном объеме. Из литературных данных известно, что еще Н.И. Пирогов продемонстрировал развитие временного паралича задних конечностей у кролика после пережатия брюшной аорты на протяжении 30 мин, который самопроизвольно проходил в течение 1 суток. Если пережатие продолжалось

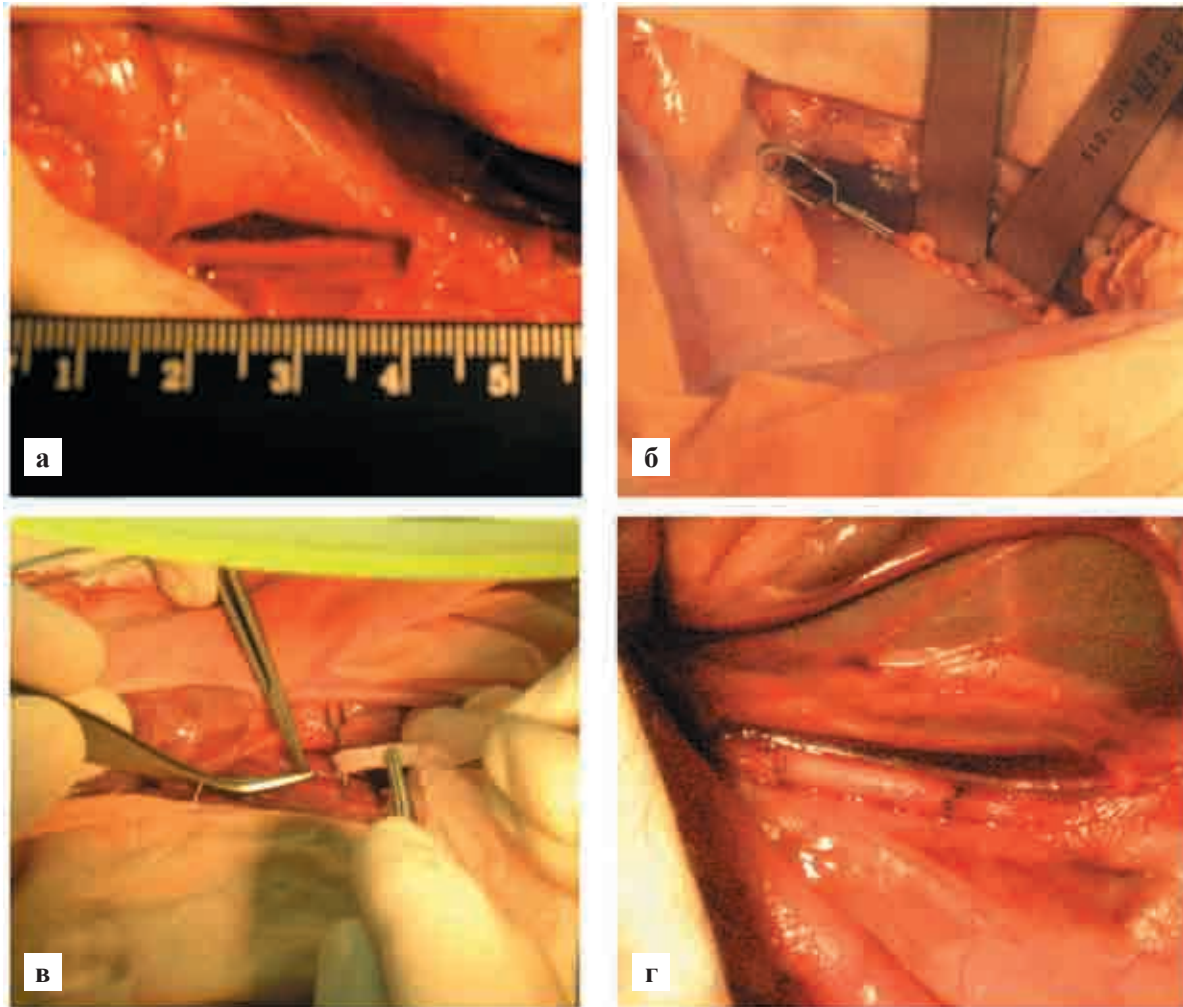


Рис. 11. Основные этапы выполненных операций по протезированию аорты

лось дольше, восстановление двигательных функций задних конечностей не наступало [9]. В другой серии опытов перевязывались обе подвздошные артерии в течение более длительного времени. При этом наступало только легкое ослабление функций конечностей и их похолодание, т. е. признаки нарушения кровоснабжения на периферии. Эти исследования показали, что паралич конечностей у животных был связан в наибольшей степени с ишемией спинного мозга, а не периферических нервов и самих мышц [17]. В дальнейшем пережатие брюшной аорты стало классическим приемом экспериментальной ишемии спинного мозга и получения паралича задних конечностей у животных [22]. Были подробно изучены механизмы происходящих деструктивных изменений в спинном мозге при пережатии аорты [18]. Учитывая вышеуказанные факты и данные литературы [17, 18, 22], нами был сделан вывод о наличии у прооперированного животного ишемического деструктивного поражения поясничного отдела спинного мозга, вызванного длительным пережатием брюшной аорты. В дальнейшем при выполнении оперативных вме-

шательств мы стремились пережимать аорту максимально дистальнее. При этом было установлено, что наложение атравматических клип ниже отхождения париетальной поясничной ветви (*r. lumbalis aortae*), которая располагается между почечными (*aa. renalis*) и нижней мезентериальной артериями (*a. mesenterica inferior*), длительностью до 90 мин не приводило к развитию клинически значимых неврологических нарушений. В ближайшие часы после операции животные полностью восстанавливали двигательную активность, функции тазовых органов не нарушались. Приведенные данные позволяют сделать вывод о существенной роли *r. lumbalis aortae* в кровоснабжении поясничного отдела спинного мозга кроликов и отсутствии развитой сети коллатерального кровоснабжения. Несмотря на широкий литературный анализ, выявленные нами анатомические особенности кровоснабжения не были найдены в литературных источниках [8, 17, 18, 22].

Нами было выполнено 8 операций по протезированию сегмента брюшной аорты. 2 животных погибли в течение первых суток послеоперационного периода из-за острого тромбоза, вызванного гру-




Рис. 12. Девитализированный протез на разных сроках наблюдения: а – 1-е сутки после операции; б – 7-е сутки после операции; в – зона анастомоза, 7-е сутки после операции. Окраска гематоксилином и эозином, ×200



Рис. 13. Внутренняя поверхность протеза, 7-е сутки после операции

быми техническими ошибками в виде прошивания задней стенки сосудистого анастомоза или значительного его сужения. Гистологическое исследование девитализированных протезов в 1-е сутки послеоперационного периода продемонстрировало отсутствие инфильтрации сосудистой стенки и значительную степень лизиса собственных клеточных фрагментов (рис. 12, а).

Через 7 суток после операции внутренняя поверхность протеза оставалась гладкой, тромботические массы отсутствовали на всем протяжении (рис. 13). Реакции отторжения и иммуногенного воспаления не отмечались. Соединительно-тканная структура протеза была полностью сохранена, собственные клеточные фрагменты отсутствовали (рис. 12, б). Края протеза соединены со стенкой аорты прослойками новообразованной соединительной ткани (рис. 12, в). Импрегнация серебром межклеточных границ продемонстрировала формирование очагов эндотелизации протеза со стороны зоны анастомоза (рис. 14).

В настоящее время длительность наблюдения составляет 6 месяцев. Признаки тромбозов и выраженных стенозов отсутствуют. Физиологическая активность экспериментальных животных полностью сохранена. Следует отметить, что прооперированная самка кролика успешно забеременела че-

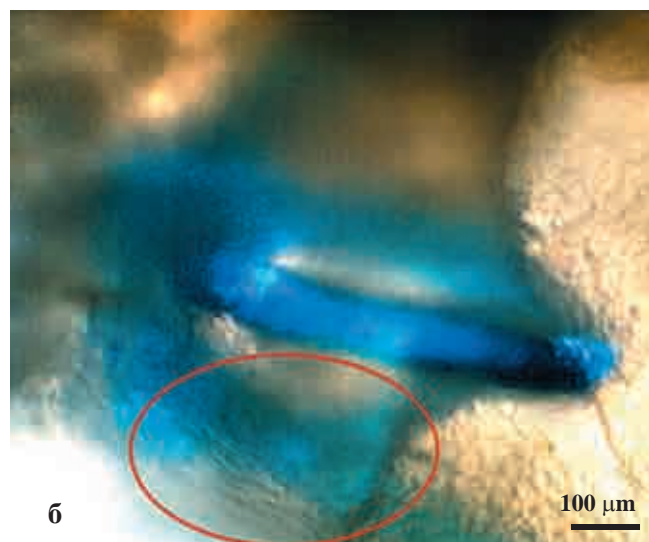



Рис. 14. Эндотелиальный слой артерий, 7 суток после операции. Импрегнация межклеточных границ серебром: а – аорта кролика, зона рядом с анастомозом; б – девитализированный протез. Обозначен очаг эндотелизации прилегающей к анастомозу зоны. ×200

рез 1 месяц после операции. Период вынашивания и родов протекал без осложнений, что свидетельствует о полноценном функционировании тазовых органов и сохранении адекватного кровотока в условиях высокой физиологической нагрузки.

ВЫВОДЫ

5. Комбинирование замораживания / отогрева и ионизирующего облучения приводит к полной девитализации артерий свиньи при сохранении структуры эластических мембран и коллагеновых волокон, а также их пространственных взаимосвязей.
6. Изучаемые физические факторы не вызывают значимых изменений пластичности сосудистой стенки.
7. Описанная обработка снижает иммуногенные свойства ксеногенных артерий.
8. Результаты трансплантации продемонстрировали отсутствие тромбогенности и реакций отторжения. Девитализированные ксеногенные артерии полноценно интегрируются в организм реципиента и адекватно функционируют.
9. Экспериментально установлено, что пережатие брюшной аорты кролика ниже отхождения *r. lumbalis aortae* длительностью до 90 мин не приводит к параличу задних конечностей животного.

СПИСОК ЛИТЕРАТУРЫ

1. Бокерия Л.А., Гасанов А.Ф., Каграманов И.И. и др. Экспериментальное обоснование возможности применения артерии и вены пуповины человека в качестве кондуитов // Здоровье. Баку. 2007. № 10. С. 147–156.
2. Бритиков Д.В., Муратов Р.М., Сачков А.С. и др. Экспериментальная оценка технологии девитализации алло- и ксенографтов // Бюллетень НЦССХ им. А.Н.Бакулева РАМН «Сердечно-сосудистые заболевания». Материалы XI ежегодной сессии НЦССХ им. А.Н. Бакулева РАМН с Всероссийской конференцией молодых ученых. 2007. Т. 8. № 3. С. 203.
3. Бызов Д.В., Сынчикова О.П., Михайлова И.П., Сандомирский Б.П. Применение низких температур для создания ксеногенных сосудистых скаффолдов // Биотехнология. 2010. Т. 3. № 1. С. 41–45.
4. Бызов Д.В., Сынчикова О.П., Михайлова И.П., Сандомирский Б.П. Влияние ионизирующего облучения на артерии свиньи при создании девитализированных скаффолдов // Биотехнология. 2010. Т. 3. № 6. С. 75–79.
5. Гасанов А.Ф. Экспериментальное обоснование и клиническое использование артерий и вен пуповины новорожденного в качестве сосудистого шунта для хирургического лечения ИБС: Автореф. дис. ... канд. мед. наук. М., 2008.
6. Готье С.В. Трансплантация печени: современное состояние проблемы // Альманах Института хирургии им. Вишневского. 2008. Т. 3. № 3. С. 9–17.
7. Журавлева И.Ю., Борисов В.В., Климов И.А. и др. Новое поколение биологических протезов для сердечно-сосудистой хирургии // Бюллетень НЦССХ им. А.Н. Бакулева РАМН «Сердечно-сосудистые заболевания». 2001. № 3. С. 248.
8. Ноздрачев А.Д., Поляков Е.Л., Федин А.Н. Анатомия кролика. 2009. С. 353.
9. Пирогов Н.И. Является ли перевязка брюшной аорты при аневризме паховой области легко выполнимым и безопасным вмешательством? 1951. С. 83–85.
10. Решетов И.В., Махсон А.Н., Дрошинева И.В. и др. Реконструктивные и пластические операции при саркомах мягких тканей конечностей // Практическая онкология. 2004. Т. 5. № 4. С. 268–275.
11. Byzov D.V., Synchykova O.P., Mikhaylova I.P. et al. Freezing and gamma-radiation for devitalization of vascular scaffolds: Abstract of the 47th Annual meeting of the society for cryobiology, Bristol, UK. 2010. P. 48.
12. Cernadas M., Grandjean M., Tossi M. Vascular access patency and complications: a comparison of brachiobasilic AV fistulas and PTFE brachioaxillary bridge AV fistulas in hemodialysis patients // Dialysis and Transplant. 2003. Vol. 32. P. 694–697.
13. Dolmatch B. The AVG is not going away any time soon // J. Vasc. Access. 2006. Vol. 7. № 4. P. 182–183.
14. Elazer R. Edelman. Vascular tissue engineering: designer arteries // Circ. Res. 1999. № 85. P. 1115–1117.
15. Marubashi S., Dono K., Nagano H. et al. Living-donor liver transplantation with renoportal anastomosis for patients with large spontaneous splenorenal shunts // Transplant. 2005. Vol. 80. № 12. P. 1671–1675.
16. Nakata K., Sankai Y., Akiyama K. et al. Evaluation of a new device for the intraoperative assessment of coronary artery bypasses grafting // Ann. Thorac. Cardiovasc. Surg. 2011. Vol. 17. № 2. P. 160–165.
17. Rexed B. Some observations on the effect of compression of short duration of the abdominal aorta in the rabbit // Acta. Psychiat et Neurol. 1940. Vol. 15. № 3–4. P. 365–398.
18. Schneider H., Dralle J. Ultrastructural changes in the rat spinal cord after temporary occlusion of the thoracic aorta // Acta Neuropath. 1973. Vol. 26. № 4. P. 301–315.
19. Singh N., Sidawy A., DeZee K., et al. Factors associated with early failure of infrainguinal lower extremity arterial bypass // J. Vasc. Surg. 2008. Vol. 47. № 3. P. 556–561.
20. Stannard A., Brown K., Benson C., et al. Outcome after vascular trauma in a deployed military trauma system // Br. J. Surg. 2011 Vol. 98. № 2. P. 228–234.
21. Taylor L. Jr, Edwards J., Porter J. et al. Present status of reversed vein bypass grafting: five-year results of a modern series // J. Vasc. Surg. 1990. Vol. 11. P. 193–205.
22. Zivin J., DeGirolami U. Spinal cord infarction: a highly reproducible stroke model // Stroke. 1980. Vol. 11. P. 200–202.

КОММЕНТАРИЙ РЕДАКЦИИ К СТАТЬЕ**«ДЕВИТАЛИЗИРОВАННЫЕ СОСУДИСТЫЕ ПРОТЕЗЫ, ИССЛЕДОВАНИЕ *IN VIVO*»****(БЫЗОВ Д.В., ЧИЖ Н.А., МИХАЙЛОВА И.П., ПУШКОВА Е.Н., СЫНЧИКОВА О.П., САНДОМИРСКИЙ Б.П.)**

Одной из основных проблем в современной сердечно-сосудистой хирургии остается отсутствие функционально надежных сосудистых протезов малого диаметра, необходимых для аортокоронарного шунтирования при ишемических болезнях сердца (не более 3,5 мм) и для протезирования малых артерий (вен) при заболеваниях периферической сосудистой системы (не более 5 мм).

Предлагаемая авторами консервация ксеногенных артерий в сочетании с их стерилизацией, основанная на последовательном использовании двух физических способов обработки, относится к одному из подходов в создании тканеинженерных конструкций сосудистых биопротезов малого диаметра без использования клеточных технологий. Несмотря на положительные результаты исследований *in vivo*, полученных, однако, на малой выборке животных, трудно оценить эффективность разработанного авторами способа обработки биоткани (к сожалению, авторы не приводят диаметр полученных ими образцов) без сравнительного анализа с существующими химическими способами консервации биотканей. Например, такими как антитромбогенная модификация глутар- или эпоксиобработанной биоткани, НИИ комплексных проблем сердечно-сосудистых заболеваний СО РАМН, Кемерово [1–3], модификация глутаробработанной биоткани самогепаринизируемым покрытием, ФГУ «ФНЦ трансплантологии и искусственных органов

им. акад. В.И. Шумакова» [4–6]. Проведение такой работы явилось бы хорошей основой для международного сотрудничества между российскими и украинскими учеными.

1. Барбараш Л.С., Климов И.А., Кудрявцева Ю.А. и др. Антитромбогенная модификация эпоксиобработанного биоматериала»: Тезисы всероссийской конференции «Биопротезы в сердечно-сосудистой хирургии». Кемерово, 2001. С. 18–19.
2. Патент РФ № 2008767 «Способ консервирования биоткани для протезирования клапанов сердца и сосудов» (авт. Барбараш Л.С., Журавлева И.Ю. и др.), 1994 г.
3. Патент РФ № 2350075 «Способ консервации и стерилизации биологических протезов для сердечно-сосудистой хирургии» (авт. Барбараш Л.С., Журавлева И.Ю., Кудрявцева Ю.А. и др.), 2009 г.
4. Патент РФ на изобретение № 2228030 «Способ обработки биологических протезов сосудов», положительное решение от 17 декабря 2003 г. (авт. Бельков А.В., Севастьянов В.И., Немец Е.А., Волынец Л.И.), 2004 г.
5. Патент РФ на изобретение № 2228030 «Способ обработки биологических протезов сосудов», положительное решение от 21 января 2004 г. (авт. Бельков А.В., Севастьянов В.И., Немец Е.А., Волынец Л.И.), 2004 г.
6. Волынец Л.И., Немец Е.А., Бельков А.В., Севастьянов В.И. Использование биопротезов кровеносных сосудов малого диаметра с гепаринсодержащим покрытием // Вестник трансплантологии и искусственных органов. 2004. № 2. С. 41–44.