

DOI: <https://doi.org/10.46879/ukroj.3.2021.116-124>  
УДК: 616-07+615.837+616.127+616.11-002



## Мультимодальна візуалізація і клінічне значення ізольованої вродженої відсутності перикарда

Коморовський Р.Р.<sup>1,2</sup>, ORCID: 0000-0002-0288-4132, e-mail: komorovsky@tdmu.edu.ua  
Паламарчук Ю.О.<sup>3</sup>, ORCID: 0000-0003-4204-6712, e-mail: yuriy.palamarchuk@radiolog.medcenter.lviv.ua  
Лубкович О.І.<sup>2</sup>, ORCID: 0000-0003-3252-9489, e-mail: multysono@gmail.com  
Паламар Т.О.<sup>1</sup>, ORCID: 0000-0001-5581-1204, e-mail: palamarstr@ukr.net  
Гладких Ф.В.<sup>4</sup>, ORCID: 0000-0001-7924-4048, e-mail: fedir.hladkykh@gmail.com

<sup>1</sup>Тернопільський національний медичний університет ім. І.Я. Горбачевського  
Міністерства охорони здоров'я України, Тернопіль, Україна

<sup>2</sup>Медичний центр «Мультисоно», Тернопіль, Україна

<sup>3</sup>Медичний центр Святої Параскеви, Львів, Україна

<sup>4</sup>Державна установа «Інститут медичної радіології та онкології ім. С.П. Григор'єва  
Національної академії медичних наук України», Харків, Україна

## Multimodality imaging and clinical significance of isolated congenital absence of the pericardium

Komorovsky R.R.<sup>1,2</sup>, ORCID: 0000-0002-0288-4132, e-mail: komorovsky@tdmu.edu.ua  
Palamarchuk Yu.O.<sup>3</sup>, ORCID: 0000-0003-4204-6712, e-mail: yuriy.palamarchuk@radiolog.medcenter.lviv.ua  
Lubkovych O.I.<sup>2</sup>, ORCID: 0000-0003-3252-9489, e-mail: multysono@gmail.com  
Palamar T.O.<sup>1</sup>, ORCID: 0000-0001-5581-1204, e-mail: palamarstr@ukr.net  
Hladkykh F.V.<sup>4</sup>, ORCID: 0000-0001-7924-4048, e-mail: fedir.hladkykh@gmail.com

<sup>1</sup>I. Horbachevsky Ternopil National Medical University  
Ministry of Health of Ukraine, Ternopil, Ukraine

<sup>2</sup>«Multysono» Medical Center, Ternopil, Ukraine

<sup>3</sup>St. Paraskeva Medical Center, Lviv, Ukraine

<sup>4</sup>State Organization «Grigoriev Institute for Medical Radiology and Oncology  
of the National Academy of Medical Sciences of Ukraine», Kharkiv, Ukraine

### Ключові слова:

вроджена відсутність перикарда;  
мультимодальна візуалізація.

### Для кореспонденції:

Коморовський Роман Ростиславович  
Тернопільський національний медичний університет ім. І.Я. Горбачевського  
Міністерства охорони здоров'я України,  
кафедра внутрішньої медицини № 2;  
Майдан Волі, буд. 1, м. Тернопіль,  
Україна, 46001;  
e-mail: komorovsky@tdmu.edu.ua

© Коморовський Р.Р., Паламарчук Ю.О.,  
Лубкович О.І., Паламар Т.О.,  
Гладких Ф.В., 2021

### РЕЗЮМЕ

**Актуальність.** Вроджена відсутність перикарда є рідкісною аномалією з варіабельними та неспецифічними клінічними проявами. Поширеність цієї патології у популяції приблизно 0,0001 – 0,044% і майже втричі частіше спостерігається серед чоловіків. Справжня поширеність, з урахуванням безсимптомних і недіагностованих випадків, проте, може бути більшою.

**Мета роботи** – висвітлення ехокардіографічних та томографічних ознак ізольованої вродженої відсутності перикарда.

**Матеріали та методи.** Пацієнтка М., вік 42 роки. При ехокардіографії виявилось неможливим отримати стандартні ехо-зображення із типових ехокардіографічних підходів через відсутність ехо-вікна. Магнітно-резонансна томографія та комп'ютерна томографія серця виявили виражену ліворотацію серця та підтвердили найчастіший варіант вродженої відсутності перикарда – повну лівобічну відсутність перикарда.

**Результати та їх обговорення.** Наведений випадок ілюструє неспецифічність клінічної симптоматики у пацієнтів із вродженою відсутністю перикарда. Електрокардіограма виявила відхилення осі серця вправо, блокаду правої ніжки пучка Гіса, недостатнє наростання зубця R у прекардіальних відведеннях. На рентгенограмі органів грудної клітки у передньо-задній проекції виявляють виражене зміщення силуету серця вліво без дев'яції трахеї, видовжений рівний лівий контур серця та неможливість окреслення правого контуру, що свідчить про ліворотацію серця. Ехокардіографія виявляє незвичайну орієнтацію серця в грудній клітці, а саме, зміщення серця (особливо, апікальних сегментів) вліво і дозад. При правобічній і двобічній відсутності перикарда праві камери дійсно можуть бути розширеними, іноді спостерігається парадоксальний рух міжшлуночкової перегородки, виражена недостатність тристулкового клапана, а також гойдання верхівки серця. Магнітно-резонансна томографія та комп'ютерна томографія серця дозволяють виявити зміщення серця у ліву половину грудної клітки зі спрямуванням верхівки серця дозад, інтерпозицію легеневої тканини між висхідною аортою та стовбуром легеневої артерії.

**Висновки.** Вроджена відсутність перикарда є рідкісною патологією, у зв'язку із чим вона може бути проблемною для діагностики, а іноді залишається і недіагностованою. Поєднання ехокардіографії з магнітно-резонансною томографією та/або комп'ютерною томографією дозволяє точно діагностувати вроджену відсутність перикарда та оцінити пов'язані із нею ризики. Більшість пацієнтів із повними однобічними або двобічними варіантами вродженої відсутності перикарда мають сприятливий прогноз і не потребують лікування.

### Для цитування:

Коморовський Р.Р., Паламарчук Ю.О., Лубкович О.І., Паламар Т.О., Гладких Ф.В. Мультиmodalна візуалізація і клінічне значення ізольованої вродженої відсутності перикарда. *Український радіологічний та онкологічний журнал*. 2021. Т. 29. № 3. С. 116–124. DOI: <https://doi.org/10.46879/ukroj.3.2021.116-124>

### Key words:

congenital absence of the pericardium;  
multimodality imaging.

### For correspondence:

*Komorovsky Roman Rostyslavovych*  
I. Horbachevsky Ternopil National Medical University of the Ministry of Health of Ukraine, Department of Internal Medicine №2;  
1, Majdan Voli, Ternopil, Ukraine, 46001;  
e-mail: komorovsky@tdmu.edu.ua

© *Komorovsky R.R., Palamarchuk Yu.O., Lubkovych O.I., Palamar T.O., Hladkykh F.V., 2021*

### ABSTRACT

**Background.** Congenital absence of the pericardium is a rare anomaly characterized by variable and non-specific clinical manifestations. The prevalence of this pathology in the population is approximately 0.0001 – 0.044% and it is almost three times more common in men. However, the real prevalence, including asymptomatic and undiagnosed cases, may be higher.

**Purpose** – highlighting the echocardiographic and tomographic signs of isolated congenital absence of the pericardium.

**Materials and methods.** A 42-year-old patient M. Echocardiography did not permit to obtain standard echo images via typical echocardiographic approaches due to poor acoustic window. Magnetic resonance imaging and computed tomography of the heart revealed marked left heart rotation and confirmed the most common variant of congenital absence of the pericardium, that is complete left-sided absence pericardial agenesis.

**Results.** The presented case illustrates the non-specificity of clinical symptoms in patients with congenital absence of the pericardium. The electrocardiogram of the patient showed right axis deviation, right bundle branch block, poor R wave progression in the precordial leads. Chest X-ray in the anterior-posterior projection typically shows a pronounced displacement of cardiac silhouette to the left without deviation of the trachea, elongated left border of the heart and inability to delineate the right border, indicating left heart rotation. Echocardiography revealed an unusual orientation of the heart in the chest, i.e. the displacement of the heart (particularly, of the apical segments) to the left and backwards. In cases when the pericardium is absent on the right and on both sides, the right ventricle can indeed be enlarged, sometimes there is a paradoxical motion of the interventricular septum, severe tricuspid regurgitation as well as the swinging motion of the cardiac apex. Magnetic resonance imaging and computed tomography of the heart enable detection of the displacement of the heart to the left half of the chest with cardiac apex directed backwards, the interposition of lung tissue between the ascending aorta and the pulmonary artery trunk.

**Conclusions.** Congenital absence of the pericardium is a rare pathology and thus it can be challenging in terms of diagnosis, while sometimes it remains undiagnosed. The combination of echocardiography with magnetic resonance imaging and/or computed tomography allows to accurately diagnose congenital absence of the pericardium and assess the risks associated with it. Most patients with complete unilateral or bilateral congenital absence of the pericardium have a favorable prognosis and do not require treatment.

### For citation:

Komorovsky RR, Palamarchuk YuO, Lubkovych OI, Palamar TO, Hladkykh FV. Multimodality imaging and clinical significance of isolated congenital absence of the pericardium. *Ukrainian journal of radiology and oncology*. 2021;29(3):116–124. DOI: <https://doi.org/10.46879/ukroj.3.2021.116-124>

### Зв'язок роботи з науковими програмами, планами і темами

Стаття є фрагментом планової міжкафедральної науково-дослідної роботи Тернопільського національного медичного університету ім. І.Я. Горбачевського Міністерства охорони здоров'я України «Комплексний підхід до контролю симптомів, безпосереднього і віддаленого прогнозу в умовах коморбідної патології в клініці внутрішніх хвороб та практиці сімейного лікаря». Номер державної реєстрації: 0118U000361, прикладна, термін виконання: 2018–2023 р., керівник – доктор медичних наук, професор Сміян С.І.

### Relationship with academic programs, plans and themes

The paper is a fragment of the planned interdepartmental research project of I. Horbachevsky Ternopil National Medical University of the Ministry of Health of Ukraine which is «A comprehensive approach to symptom control, immediate and long-term prognosis of patients with comorbidities in the clinic of internal medicine and in family practice». State registration number: 0118U000361, applied, period for performance: 2018–2023, supervised by Doctor of Medical Sciences, Professor S.I. Smiyan.

### ВСТУП

Вроджена відсутність перикарда (син. – аґенезія перикарда) є рідкісною аномалією з варіабельними та неспецифічними клінічними проявами. Ця патологія за МКХ-10 класифікується як I31.9 – хвороби перикарда (неуточнені), а за класифікацією рідкісних хвороб

### INTRODUCTION

Congenital absence of the pericardium (syn. pericardial agenesis) is a rare anomaly characterized by variable and non-specific clinical manifestations. In accordance with ICD-10, this pathology is classified as I31.9 – pericardial diseases (unspecified), and according to the classification

серцево-судинної системи в останньому перегляді (Краків, 2018), мабуть, належить до класу VIII – неклассифіковані рідкісні серцево-судинні хвороби [1]. Вроджена відсутність перикарда (ВВП) має поширеність у популяції приблизно 0,0001 – 0,044% і майже втричі частіше спостерігається серед чоловіків. Справжня поширеність, з урахуванням безсимптомних і недиагностованих випадків, проте, може бути більшою [2, 3].

Вважається, що вперше ВВП описав анатом Матео Реальдо Коломбо (лат. Mattheus Realdus Columbus) із Падуї ще у 1559 році [2, 4]. З ембріологічної точки зору ВВП зумовлена порушенням розвитку плевроперикардальних мембран [5]. Так, на п'ятому тижні ембріонального розвитку плевральна та перикардальна порожнини повинні розмежуватися шляхом формування правої та лівої плевроперикардальних складок: передчасна атрофія лівої або правої кардинальної вени (протоки Кюв'є [Cuvier]), ймовірно, спричиняє порушення кровопостачання і, відповідно, мальформацію правої або лівої плевроперикардальної складки, що згодом проявляється як іпсилатеральний перикардальний дефект [5]. Найчастіше спостерігається повна лівобічна відсутність перикарда (70%), далі, у порядку зменшення частоти, йдуть повна правобічна відсутність перикарда (17%), повна двобічна відсутність перикарда (9%) і вкрай рідко зустрічається часткова правобічна або лівобічна відсутність перикарда (3–4%) [2, 3, 6]. Останній варіант, хоч і найменш поширений, але найчастіше асоціюється із грізними ускладненнями ВВП, такими як герніяція і странгуляція камер серця (найчастіше – вушок передсердь, а також самих передсердь і ділянок шлуночків), компресія магістральних судин і коронарних артерій [7]. Інші варіанти переважно безсимптомні і виявляються як випадкові знахідки. Іноді пацієнти звертаються з неспецифічними симптомами, найчастіше, з атипичним болем у грудній клітці [8–10], а також – із задишкою [11, 12], головокружінням [4, 12, 13], неритмічним серцебиттям [13], пресинкопальними станами [14]. Зрідка пацієнти скаржаться на значне посилення задишки у положенні лежачи на правому або лівому боці (trepopnoë). Іноді причиною звернення пацієнтів є випадково виявлені зміни на рентгенограмі органів грудної клітки (найчастіше – виражене зміщення серця вліво без явних причин) або неспецифічні зміни на ЕКГ.

ВВП здебільшого є спорадичною ізольованою аномалією, але може поєднуватись із іншими вадами розвитку, зокрема, дефектами міжпередсердної перегородки, атрезією трикуспідального клапана, бронхогенними кістами, деформаціями грудної клітки (pectus excavatum). ВВП також може бути складовою спектра проявів рідкісних вроджених синдромів, таких як VATER (VATER) – синдром (Вертебральна патологія, Атрезія ануса, Трахео-Езофагеальна норія, Ренальна дисплазія) або синдром Палістера – Кіліана (Pallister – Killian), відомий також як тетрасомія 12р [11].

**Мета роботи** – висвітлення ехокардіографічних та томографічних ознак ізольованої вродженої відсутності перикарда.

of rare diseases of the cardiovascular system in the last revision (Krakow, 2018), it apparently belongs to class VIII, i.e. unclassified rare cardiovascular diseases [1]. The prevalence of this pathology in the population is approximately 0.0001 – 0.044% and it is almost three times more common in men. However, the real prevalence, including asymptomatic and undiagnosed cases, may be higher [2, 3].

Congenital absence of the pericardium (CAP) is believed to be initially described in 1559 by Matteo Realdo Colombo (latin – Mattheus Realdus Columbus), an anatomist from Padua [2, 4]. From the embryological point of view, CAP results from impaired development of pleuropericardial membranes [5]. Thus, on week 5 of embryonic development, the pleural and pericardial cavities should be separated by the formation of right and left pleuropericardial folds: premature atrophy of the left or right cardinal vein (Cuvier duct) is likely to cause impaired blood supply and, consequently, malformation of the right or left pleuropericardial fold later manifesting in the form of ipsilateral pericardial defect [5]. Most cases are characterized by a complete absence of the pericardium on the left (70%), then, in descending order of frequency, there is a complete absence of the pericardium on the left (17%), a complete bilateral absence of the pericardium (9%) and, extremely rare, partial absence of the pericardium on the right or on the left (3–4%) [2, 3, 6]. The latter type, although being the least common, is most often associated with severe CAP complications, such as herniation and strangulation of the heart chambers (most often – the atrial auricle, as well as the atria and ventricles themselves), compression of the great vessels and coronary arteries [7]. Other types are mostly asymptomatic and appear as accidental findings. Sometimes, patients are presented with non-specific symptoms, most often with atypical chest pain [8–10], as well as shortness of breath [11, 12], dizziness [4, 12, 13], arrhythmic heartbeat [13], presyncope states [14]. Occasionally, patients have significantly increased shortness of breath in lying position on the right or left side (trepopnea). Sometimes, patients seek medical advice due to the changes accidentally detected on chest X-ray (most frequently – an unexplainable pronounced displacement of the heart to the left) or non-specific ECG changes.

CAP is mostly a sporadic isolated anomaly, however, it may be associated with other malformations, especially, atrial septal defects, tricuspid valve atresia, bronchogenic cysts, chest deformities (pectus excavatum). CAP can also be a part of a spectrum of manifestations of rare congenital syndromes, such as VATER-syndrome (Vertebral pathology, Anus atresia, Tracheo-Esophageal fistula, Renal dysplasia) or Pallister – Killian syndrome, known as tetrasomy 12p [11].

**Purpose** – highlighting the echocardiographic and tomographic signs of isolated congenital absence of the pericardium.

## МАТЕРІАЛИ ТА МЕТОДИ ДОСЛІДЖЕННЯ

### Клінічний випадок

Пацієнтка М., віком 42 роки, скерована для проведення ехокардіографії в рамках обстеження з приводу неспецифічного болю в грудній клітці (сильне поколю-

## MATERIALS AND METHODS

### Case report

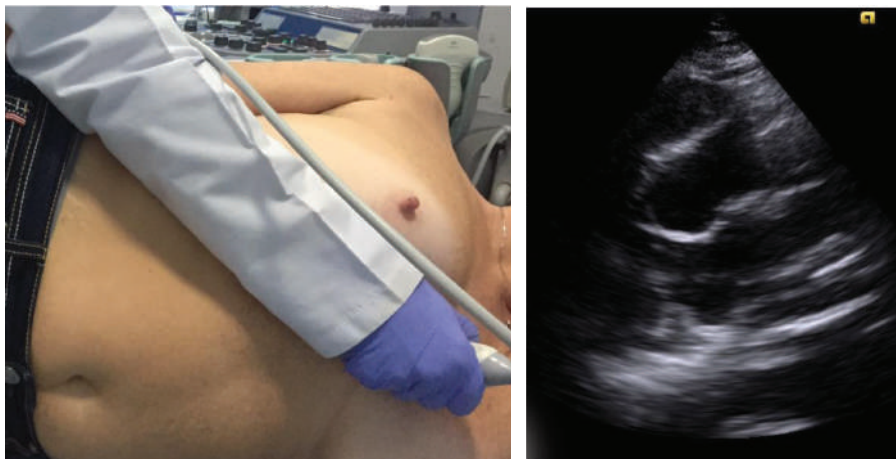A 42-year-old patient M. was referred for echocardiography within the examination for non-specific chest pain (severe tingling when changing body position for a long

вання при зміні положення тіла протягом тривалого часу). У повсякденному житті пацієнтка – селянка, яка багато працює в полі і на городі, а також регулярно їздить на сезонні роботи за кордон (збирати полуницю). Надана електрокардіограма – в межах норми. При ехокардіографії виявилось неможливим отримати стандартні ехо-зображення із типових ехокардіографічних підходів через відсутність ехо-вікна. Практично неможливою була візуалізація лівого шлуночка у положенні пацієнтки на лівому боці із парастерального підходу (рис. 1), також проблемно було отримати апікальні зображення зі звичайного доступу (рис. 2), і лише при зміщенні датчика дозад, до *lin. axillaris post.* у положенні пацієнтки лежачи на спині, вдалося отримати належні апікальні зображення (рис. 3).

Окрім вираженої лівокардії, асоційованої серцевої патології у пацієнтки виявлено не було. Відтак з підозрою на вроджену відсутність перикарда пацієнтку скеровано на МРТ-обстеження серця (без контрастування) та низькодозове КТ (без контрастування) для уточнення анатомії серця та прилеглих структур. МРТ і КТ серця виявили виражену ліворотацію серця та підтвердили лівобічну відсутність перикарда (рис. 4, а, б).

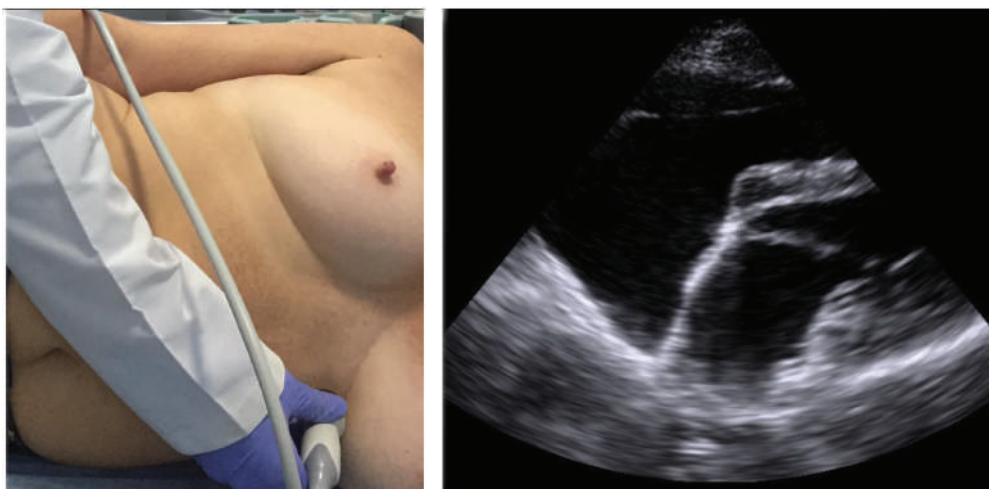
time). In everyday life, the patient is a countrywoman working a lot in the field and in the vegetable garden, along with regular going abroad for seasonal work (picking strawberries). Echocardiography did not permit to obtain standard echo images via typical echocardiographic approaches due to poor acoustic window. It was almost impossible to visualize the left ventricle in left recumbent position of the patient from the parasternal approach (Fig. 1), it was also difficult to obtain apical images from the standard approach (Fig. 2), and only when moving the transducer back to *lin. axillaris post.* in the supine position of the patient, it was possible to obtain the appropriate apical images (Fig. 3).

Except for pronounced levocardia, no associated cardiac pathology was detected in the patient. Therefore, with the suspicion of congenital absence of the pericardium, the patient was referred for cardiac MRI (without contrast) and low-dose CT (without contrast) to clarify the anatomy of the heart and surrounding structures. MRI and CT of the heart showed a pronounced left heart rotation and confirmed the left-sided absence of the pericardium (Fig. 4 [a, b]).



**Рис. 1.** Спроба візуалізації серця з лівого парастерального підходу: неможливо візуалізувати лівий шлуночок у зв'язку з ротацією серця верхівкою латерально і дозад

**Fig. 1.** Attempt to obtain a view from the left parasternal approach: it is impossible to visualize the left ventricle due to the lateral and posterior rotation of the heart apex



**Рис. 2.** Спроба візуалізації з апікального підходу: атипове чотирикамерне зображення серця у зв'язку з його ротацією верхівкою латерально і дозад

**Fig. 2.** Attempt to obtain an image from the apical approach: atypical four-chamber view of the heart due to lateral and posterior rotation of its apex

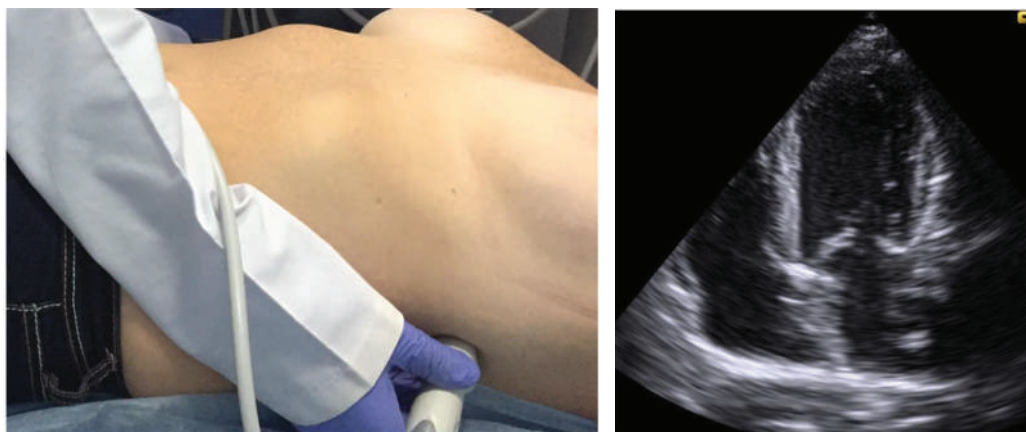

Рис. 3. Візуалізація чотирикамерного зображення при зміщенні датчика до задньої аксиллярної лінії  
Fig. 3. Obtaining a four-chamber view when the transducer is shifted to the posterior axillary line

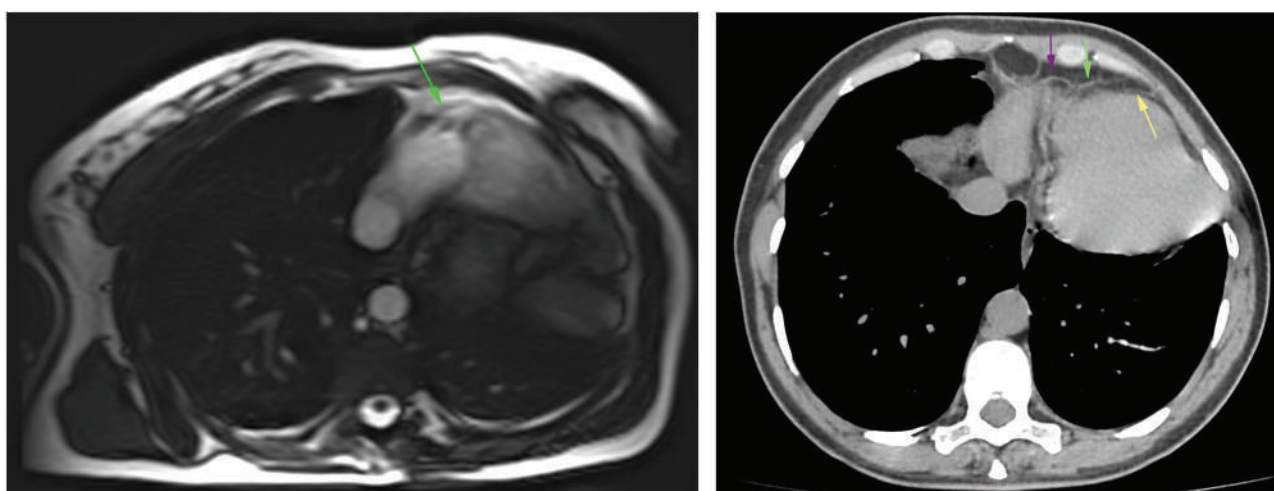


Рис. 4. МРТ серця (а) і КТ серця (б), що демонструють виражену ротацію серця вліво і дозаду, зумовлену вродженою відсутністю перикарда. Елементи перикарда присутні справа (стрілки)  
Fig. 4. MRI of the heart (a) and CT of the heart (b), showing a pronounced rotation of the heart to the left and backwards, resulting from congenital absence of the pericardium. The pericardium elements are present on the right (arrows)

## РЕЗУЛЬТАТИ ТА ЇХ ОБГОВОРЕННЯ

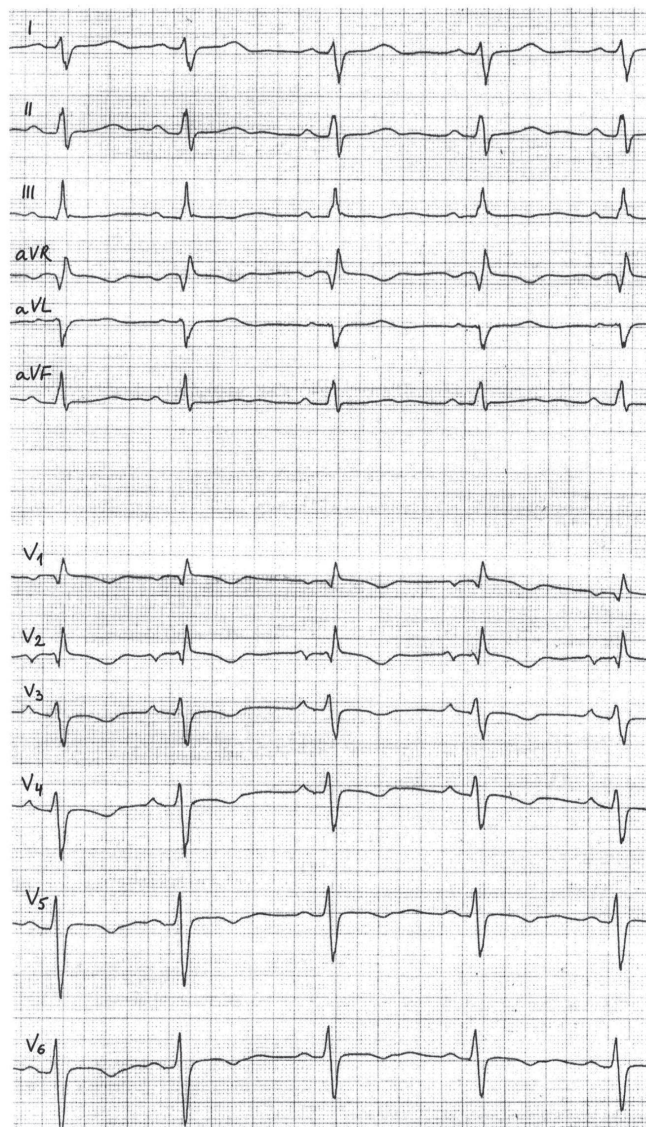
## RESULTS AND DISCUSSION

Наведений випадок ілюструє неспецифічність клінічної симптоматики у пацієнтів із ВВП. Атипові болі в грудній клітці початково розцінювались як болі вертеброгенного характеру, зумовлені тяжкою працею в полі, проте в світлі діагностованої лівобічної відсутності перикарда неможливо виключити і справді «серцевого» компоненту симптомів. ЕКГ-зміни у пацієнтки були неспецифічними (рис. 5) і зіставленими з раніше описаними в літературі змінами: нерідко на ЕКГ у таких пацієнтів виявляють блокаду правої ніжки пучка Гіса, недостатнє наростання зубця R у прекардіальних відведеннях, відхилення осі серця (вліво або вправо) [4, 6], іноді – виражені підйоми точки J у латеральних відведеннях [14].

На рентгенограмі органів грудної клітки у передньо-задній проекції виявляють виражене зміщення силуету серця вліво без девіації трахеї, видовження рівний лівий контур серця та неможливість окреслення правого контуру, що свідчить про ліворотацію серця [4]. Однак, як засвідчує цей випадок, а також дані літератури [4, 10], у реальній клінічній практиці рентгенологічним змінам не завжди надають належного значення. Ехокардіографія виявляє незвичайну орієнтацію серця в грудній клітці, а саме, зміщення серця (особливо,

The case under study exemplifies the non-specificity of clinical symptoms in patients with CAP. Atypical chest pain was initially interpreted as vertebrogenic pain caused by hard work in the field, however, in view of the diagnosed absence of the pericardium on the left, it was impossible to exclude a truly «cardiac» component of symptoms. ECG changes in the patient were non-specific (Fig. 5) and consistent with the changes previously described in literature: right bundle branch block, poor R wave progression in precordial leads, left or right heart axis deviation [4,6], sometimes – prominent J-points in the chest lateral leads [14].

Chest X-ray in the anterior-posterior projection shows a pronounced displacement of cardiac silhouette to the left without deviation of the trachea, elongated smooth left border of the heart, and the inability to delineate the right border, indicating left heart rotation [4]. However, as evidenced by this case, as well as by the literature data [4, 10], in real-world clinical practice radiological changes are not always given due importance. Echocardiography reveals an unusual orientation of the heart in the chest, i.e. the displacement of the heart (apical segments, in particular) to the left and back. At the same



**Рис. 5.** ЕКГ пацієнтки, на якому видно відхилення осі серця вправо, неповну блокаду правої ніжки пучка Гіса (комплекси rsR' у V1–V2), недостатнє наростання зубця R у прекардіальних відведеннях (комплекси типу rS у V3–V6) та неспецифічні порушення реполяризації  
**Fig. 5.** ECG of the patient showing right axis deviation, incomplete right bundle branch block (rsR' complexes in V1–V2), poor R wave progression in the precordial leads (rS complexes in V3–V6) and nonspecific repolarization abnormalities

апикальних сегментів) вліво і дозаду. При цьому іноді може помилково видаватися, що праві камери розширені (рис. 2). При правобічній і двобічній відсутності перикарда праві камери дійсно можуть бути розширеними, іноді спостерігається парадоксальний рух міжшлуночкової перегородки, виражена недостатність тристулкового клапана, а також гойдання (swinging motion) верхівки серця. Kim та співавт. [15] обґрунтували доцільність зміни положення пацієнта для ехокардіографічної діагностики лівобічної або двобічної відсутності перикарда.

Khayata та співавт. [16] і Xu та співавт. [4] запропонували систематичний підхід до ведення хворих із ВВП. Для підтвердження діагнозу ВВП необхідно МРТ і/або КТ обстеження. В обох випадках доведення введення контрасту не є обов'язковим. За допомогою цих методів, окрім браку тканини перикарда, виявляють зміщення серця у ліву половину грудної клітки зі спрямуванням верхівки серця дозаду, інтерпозицію легеневої тканини між висхідною аортою та стовбуром легеневої артерії. Крім того, КТ дозволяє достовірно

time, sometimes it can seem by mistake that the right chambers are dilated (Fig. 2). In case of right-sided and bilateral absence of the pericardium, the right ventricle can indeed be dilated, sometimes there is a paradoxical motion of the interventricular septum, severe insufficiency of the tricuspid valve, as well as swinging motion of the heart apex. Kim et al. [15] proposed the change of the patient's position for echocardiographic diagnosis of left or bilateral absence of the pericardium.

Khayata et al. [16] and Xu et al. [4] suggested a systematic approach to the management of CAP patients. MRI and/or CT scans are required to confirm the diagnosis of CAP. In both cases, contrast enhancement is not required. These techniques, in addition to the lack of pericardial tissue, may detect the displacement of the heart to the left of the chest with the direction of the heart apex backward, the interposition of lung tissue between the ascending aorta and the pulmonary artery trunk. In addition, CT makes it possible to reliably exclude alternative causes of heart displacement to the left (e.g., atelectasis, pulmonary hypoplasia).

виключити альтернативні причини зміщення серця вліво (ателектаз, гіпоплазія легені).

В описаному випадку у пацієнтки виявлено найчастіший варіант ВВП, а саме, повну лівобічну відсутність перикарда. Цей варіант асоціюється зі сприятливим прогнозом, відповідно, стосовно пацієнтки було обрано тактику спостереження. При невеликих симптомних часткових дефектах, при яких зростає ризик потенційно смертельних ускладнень (странгуляції камер серця, компресії великих судин краєм перикарда) доцільно розглянути можливість хірургічного лікування, варіанти якого включають перикардіопластику, хірургічне розширення дефекту перикарда шляхом резекції перикарда або перикардектомію [5, 6, 16].

In the case under study, the patient had the most common CAP type, i.e., complete absence of the pericardium on the left. This type is associated with a favorable prognosis, respectively; in relation to the patient, the monitoring approach was chosen. In case of small symptomatic partial defects associated with increasing risk of potentially fatal complications (strangulation of the heart chambers, compression of large vessels by the pericardium), it is advisable to consider surgical treatment, the options of which include pericardioplasty, surgical expansion of the pericardial defect by resection of the pericardium, pericardiectomy [5, 6, 16].

## ВИСНОВКИ

1. Вроджена відсутність перикарда є рідкісною патологією, у зв'язку з чим вона може бути проблемною для діагностики, а іноді залишається і недиагностованою.
2. Поєднання ехокардіографії з МРТ і/або КТ дозволяє точно діагностувати вроджену відсутність перикарда та оцінити пов'язані із нею ризики.
3. Більшість пацієнтів із повними однобічними або двобічними варіантами вродженої відсутності перикарда мають сприятливий прогноз і не потребують лікування.

## CONCLUSIONS

1. Congenital absence of the pericardium is a rare pathology which is difficult to diagnose and sometimes remains undiagnosed.
2. The combination of echocardiography with MRI and/or CT scans make it possible to accurately diagnose congenital absence of the pericardium and to assess the associated risks.
3. Most patients with complete unilateral or bilateral congenital absence of the pericardium have a favorable prognosis and do not require treatment.

## СПИСОК ВИКОРИСТАНОЇ ЛІТЕРАТУРИ

1. Podolec P, Matusik P.T. New clinical classification of rare cardiovascular diseases and disorders: relevance for cardiovascular research. *Cardiovascular research*. 2019; Vol. 115. P. e77–e79. DOI: <https://doi.org/10.1093/cvr/cvz142>
2. Cipriani A., Brunetti G., Bernardinello V., Baritussio A. Congenital pericardial agenesis. URL: <https://www.acc.org/latest-in-cardiology/articles/2020/07/27/09/25/congenital-pericardial-agenesis>
3. Klein A.L., Abbara S., Agler D.A., Appleton C.P., Asher C.R., Hoit B. et al. American Society of Echocardiography clinical recommendations for multimodality imaging of patients with pericardial disease. *Journal of the American Society of Echocardiography*. 2013. Vol.26. P. 965–1012. DOI: <https://doi.org/10.1016/j.echo.2013.06.023>
4. Xu B., Betancor J., Asher C., Rosario A., Klein A. Congenital absence of the pericardium: a systematic approach to diagnosis and management. *Cardiology*. 2017. Vol. 136. P. 270–278. DOI: <https://doi.org/10.1159/000452441>
5. Verde F., Johnson P.T., Jha S., Fishman E.K., Zimmerman S.L. Congenital absence of the pericardium and its mimics. *Journal of Cardiovascular Computed Tomography*. 2013. Vol. 7. P. 11–17. DOI: <https://doi.org/10.1016/j.jcct.2013.01.003>
6. Kim H.J., Cho Y.S., Cho G.Y., Choi S.I. Congenital absence of the pericardium. *Journal of cardiovascular ultrasound*. 2014. Vol. 22. P. 36–39. DOI: <https://doi.org/10.4250/jcu.2014.22.1.36>
7. Ventura F., Neri M., De Stefano F., Fineschi V. Sudden cardiac death in case of undiagnosed pericardial agenesis. *Revista española de cardiología*. 2010. Vol. 63. P. 1100–1109. DOI: [https://doi.org/10.1016/s1885-5857\(10\)70218-8](https://doi.org/10.1016/s1885-5857(10)70218-8)
8. Gatzoulis M.A., Munk M.D., Merchant N., Van Arsdell G.S., McCrindle B.W., Webb G.D. Isolated congenital absence of the pericardium: clinical presentation, diagnosis, and management. *The Annals of thoracic surgery*. 2000. Vol. 69. P. 1209–1215. DOI: [https://doi.org/10.1016/s0003-4975\(99\)01552-0](https://doi.org/10.1016/s0003-4975(99)01552-0)
9. Ignaszewski M., Baturin B., Waldman B., Peters P. Cardiac Eclipse: Congenital Absence of the Pericardium Manifesting as Atypical Chest Pain. *CASE (Philadelphia, Pa.)*. 2019. Vol. 4. P. 59–62. DOI: <https://doi.org/10.1016/j.case.2019.07.005>
10. Ratib O., Perloff J.K., Williams W.G. Congenital complete absence of the pericardium. *Circulation*. 2001. Vol. 103. P. 3154–3155. DOI: <https://doi.org/10.1161/hc2501.092237>
11. Abbas A.E., Appleton C.P., Liu P.T., Sweeney J.P. Congenital absence of the pericardium: case presentation and review of literature. *International journal of cardiology*. 2005. Vol. 98. P. 21–25. DOI: <https://doi.org/10.1016/j.ijcard.2003.10.021>
12. Vosko I., Zhan Y., Zoghbi W.A. Snoopy's heart: a case of complete congenital absence of the pericardium. *Methodist DeBakey*

## REFERENCES

1. Podolec P, Matusik P.T. New clinical classification of rare cardiovascular diseases and disorders: relevance for cardiovascular research. *Cardiovascular research*. 2019;115:e77–9. (In English). DOI: <https://doi.org/10.1093/cvr/cvz142>
2. Cipriani A, Brunetti G, Bernardinello V, Baritussio A. Congenital pericardial agenesis. (In English). URL: <https://www.acc.org/latest-in-cardiology/articles/2020/07/27/09/25/congenital-pericardial-agenesis>
3. Klein AL, Abbara S, Agler DA, Appleton CP, Asher CR, Hoit B et al. American Society of Echocardiography clinical recommendations for multimodality imaging of patients with pericardial disease. *Journal of the American Society of Echocardiography*. 2013;26:965–1012. (In English). DOI: <https://doi.org/10.1016/j.echo.2013.06.023>
4. Xu B, Betancor J, Asher C, Rosario A, Klein A. Congenital absence of the pericardium: a systematic approach to diagnosis and management. *Cardiology*. 2017;136:270–8. (In English). DOI: <https://doi.org/10.1159/000452441>
5. Verde F, Johnson PT, Jha S, Fishman EK, Zimmerman SL. Congenital absence of the pericardium and its mimics. *Journal of Cardiovascular Computed Tomography*. 2013. Vol. 7. P. 11–17. (In English). DOI: <https://doi.org/10.1016/j.jcct.2013.01.003>
6. Kim HJ, Cho YS, Cho GY, Choi SI. Congenital absence of the pericardium. *Journal of cardiovascular ultrasound*. 2014;22:36–9. (In English). DOI: <https://doi.org/10.4250/jcu.2014.22.1.36>
7. Ventura F, Neri M, De Stefano F, Fineschi V. Sudden cardiac death in case of undiagnosed pericardial agenesis. *Revista española de cardiología*. 2010;63:1100–9. (In English). DOI: [https://doi.org/10.1016/s1885-5857\(10\)70218-8](https://doi.org/10.1016/s1885-5857(10)70218-8)
8. Gatzoulis MA, Munk MD, Merchant N, Van Arsdell GS, McCrindle BW, Webb GD. Isolated congenital absence of the pericardium: clinical presentation, diagnosis, and management. *The Annals of thoracic surgery*. 2000;69:1209–15. (In English). DOI: [https://doi.org/10.1016/s0003-4975\(99\)01552-0](https://doi.org/10.1016/s0003-4975(99)01552-0)
9. Ignaszewski M, Baturin B, Waldman B, Peters P. Cardiac Eclipse: Congenital Absence of the Pericardium Manifesting as Atypical Chest Pain. *CASE (Philadelphia, Pa.)*. 2019;4:59–62. (In English). DOI: <https://doi.org/10.1016/j.case.2019.07.005>
10. Ratib O, Perloff JK, Williams WG. Congenital complete absence of the pericardium. *Circulation*. 2001;103:3154–5. (In English). DOI: <https://doi.org/10.1161/hc2501.092237>
11. Abbas AE, Appleton CP, Liu PT, Sweeney JP. Congenital absence of the pericardium: case presentation and review of literature. *International journal of cardiology*. 2005;98:21–5. (In English). DOI: <https://doi.org/10.1016/j.ijcard.2003.10.021>
12. Vosko I, Zhan Y, Zoghbi WA. Snoopy's heart: a case of complete congenital absence of the pericardium. *Methodist DeBakey*

- cardiovascular journal*. 2019. Vol. 15(3). P. 226–227. DOI: <https://doi.org/10.14797/mdcj-15-3-226>
13. Macaione F, Barison A, Pescetelli I, Pali F, Pizzino F, Terrizzi A. et al. Quantitative criteria for the diagnosis of the congenital absence of the pericardium by cardiac magnetic resonance. *European journal of radiology*. 2016. Vol. 85. P. 616–624. DOI: <https://doi.org/10.1016/j.ejrad.2015.12.021>
  14. Rommel K-P, Paech C, Grothoff M, Hindricks G, Breithardt O-A. Abnormal ECG findings in a young patient with presyncope. *Heart*. 2014. Vol. 100. 1395 p. DOI: <https://doi.org/10.1136/heartjnl-2014-305845>
  15. Kim M.J., Kim H.K., Jung J.H., Yoon Y.E., Kim H.L., Park J.B. et al. Echocardiographic diagnosis of total or left congenital pericardial absence with positional change. *Heart*. 2017. Vol. 103. P. 1203–1209. DOI: <https://doi.org/10.1136/heartjnl-2016-310870>
  16. Khayata M., Alkharabsheh S., Shah N.P., Verma B.R., Gentry J.L., Summers M. et al. Case series, contemporary review and imaging guided diagnostic and management approach of congenital pericardial defects. *Open Heart*. 2020. Vol. 7. e001103 p. DOI: <https://doi.org/10.1136/openhrt-2019-001103>

- cardiovascular journal*. 2019;15(3):226–7. (In English). DOI: <https://doi.org/10.14797/mdcj-15-3-226>
13. Macaione F, Barison A, Pescetelli I, Pali F, Pizzino F, Terrizzi A et al. Quantitative criteria for the diagnosis of the congenital absence of the pericardium by cardiac magnetic resonance. *European journal of radiology*. 2016;85:616–24. (In English). DOI: <https://doi.org/10.1016/j.ejrad.2015.12.021>
  14. Rommel K-P, Paech C, Grothoff M, Hindricks G, Breithardt O-A. Abnormal ECG findings in a young patient with presyncope. *Heart*. 2014;100:1395. (In English). DOI: <https://doi.org/10.1136/heartjnl-2014-305845>
  15. Kim MJ, Kim HK, Jung JH, Yoon YE, Kim HL, Park JB et al. Echocardiographic diagnosis of total or left congenital pericardial absence with positional change. *Heart*. 2017;103:1203–9. (In English). DOI: <https://doi.org/10.1136/heartjnl-2016-310870>
  16. Khayata M, Alkharabsheh S, Shah NP, Verma BR, Gentry JL, Summers M et al. Case series, contemporary review and imaging guided diagnostic and management approach of congenital pericardial defects. *Open Heart*. 2020;7:e001103. (In English). DOI: <https://doi.org/10.1136/openhrt-2019-001103>

### Перспективи подальших досліджень

### Prospects for further research

Вдосконалення критеріїв діагностики ізольованої вродженої відсутності перикарда за даними ехокардіографії з магнітно-резонансною томографією та/або комп'ютерною томографією за комплексного підходу до своєчасного виявлення та лікування у клініці внутрішніх хвороб.

Improving the criteria for diagnosing isolated congenital absence of the pericardium according to echocardiography with magnetic resonance imaging and/or computed tomography via a comprehensive approach to the timely detection and treatment in internal medicine.

### Конфлікт інтересів

### Conflict of interest

Автори рукопису свідомо засвідчують відсутність фактичного або потенційного конфлікту інтересів щодо результатів цієї роботи з фармацевтичними компаніями, виробниками біомедичних пристроїв, іншими організаціями, чії продукти, послуги, фінансова підтримка можуть бути пов'язані з предметом наданих матеріалів або які спонсорували проведені дослідження.

The authors of the manuscript knowingly acknowledge the absence of actual or potential conflict of interest regarding the results of this study with pharmaceutical companies, manufacturers of biomedical devices, other organizations whose products, services, financial support may be related to the subject of materials or who sponsored research.

### Інформація про фінансування

### Funding information

Фінансування видатками Державного бюджету України.

Financed by the State Budget of Ukraine.

### ВІДОМОСТІ ПРО АВТОРІВ

### INFORMATION ABOUT AUTHORS

**Коморовський Роман Ростиславович** – доктор медичних наук, доцент, доцент кафедри внутрішньої медицини №2 Тернопільського національного медичного університету ім. І.Я. Горбачевського Міністерства охорони здоров'я України; Майдан Волі, буд. 1, м. Тернопіль, Україна, 46001; e-mail: [komorovsky@tdmu.edu.ua](mailto:komorovsky@tdmu.edu.ua) моб.: +38 (093) 844-28-29

**Внесок автора:** *ідея написання роботи, збір матеріалу (клінічне та ехокардіографічне обстеження), аналіз та інтерпретація отриманих результатів, написання та коригування рукопису статті.*

**Паламарчук Юрій Олександрович** – завідувач радіологічного відділення медичного центру Святої Параскеви; вул. Заводська, буд. 7, м. Львів, Україна, 79019; e-mail: [yuriy.palamarchuk@radiolog.medcenter.lviv.ua](mailto:yuriy.palamarchuk@radiolog.medcenter.lviv.ua), моб.: +38 (067) 295-40-00.

**Внесок автора:** *збір матеріалу (КТ та МРТ обстеження), аналіз та інтерпретація отриманих результатів, коригування рукопису статті.*

**Лубкович Олег Іванович** – лікар ультразвукової діагностики медичного центру «Мультисоно»; вул. Федьковича, буд. 16, м. Тернопіль, Україна, 46025; e-mail: [multysono@gmail.com](mailto:multysono@gmail.com), моб.: +38 (097) 981-49-77.

**Внесок автора:** *збір матеріалу (ультразвукове обстеження), аналіз та інтерпретація отриманих результатів, підготовка рукопису статті до друку.*

**Komorovsky Roman Rostyslavovych** – Doctor of Medical Sciences, Associate Professor, Associate Professor of Internal Medicine Department No 2 of I. Horbachevsky Ternopil National Medical University of the Ministry of Health of Ukraine; 1, Maidan Voli, Ternopil, Ukraine, 46001; e-mail: [komorovsky@tdmu.edu.ua](mailto:komorovsky@tdmu.edu.ua) ph: +38 (093) 844-28-29

**Author's contribution:** *the idea of writing the paper, collecting material (clinical and echocardiographic examination), analysis and interpretation of the results, writing and editing the manuscript of the article.*

**Palamarchuk Yuriy Oleksandrovych** – Head of Radiology Department of St. Paraskeva Medical Center; 7, Zavodska Str., Lviv, Ukraine, 79019; email: [yuriy.palamarchuk@radiolog.medcenter.lviv.ua](mailto:yuriy.palamarchuk@radiolog.medcenter.lviv.ua) ph: +38 (067) 295-40-00

**Author's contribution:** *collecting material (CT and MRI study), analysis and interpretation of the results, writing and editing the manuscript of the article.*

**Lubkovych Oleh Ivanovych** – Ultrasonographer at Multysono Medical Center; 16, Fedkovych Str., Ternopil, Ukraine, 46025; email: [multysono@gmail.com](mailto:multysono@gmail.com) ph: +38 (097) 981-49-77

**Author's contribution:** *collecting material (US), analysis and interpretation of the results, preparing the manuscript of the article to print.*



**Паламар Таміла Олексіївна** – кандидат медичних наук, доцент, доцент кафедри внутрішньої медицини №3 Тернопільського національного медичного університету ім. І.Я. Горбачевського Міністерства охорони здоров'я України; Майдан Волі, буд. 1, м. Тернопіль, Україна, 46001;  
e-mail: palamarstr@ukr.net,  
моб.: +38 (068) 515-57-45.

**Внесок автора:** збір матеріалу (клінічне обстеження), аналіз літературних джерел та інтерпретація отриманих результатів, підготовка рукопису статті до друку.

**Гладких Федір Володимирович** – молодший науковий співробітник групи променевої патології та паліативної медицини Відділу радіології Державної установи «Інститут медичної радіології та онкології ім. С.П. Григор'єва Національної академії медичних наук України»; вул. Пушкінська, буд. 82, м. Харків, Україна, 61024;

e-mail: fedir.hladkykh@gmail.com  
моб.: +38 (099) 782-78-72

**Внесок автора:** ідея, літературний пошук, допомога у підготовці статті до друку.

**Palamar Tamila Oleksiivna** – Candidate of Medical Sciences, Associate Professor, Associate Professor of Internal Medicine Department No 3 of I. Horbachevsky Ternopil National Medical University of the Ministry of Health of Ukraine; 1, Maidan Voli, Ternopil, Ukraine, 46001;  
email: palamarstr@ukr.net  
ph: +38 (068) 515-57-45

**Author's contribution:** collecting material (clinical check-up), analysis of the literature and interpretation of the results, preparing the manuscript of the article to print.

**Hladkykh Fedir Volodymyrovych** – Junior Researcher of Radiation Pathology and Palliative Medicine Group of Radiology Department of State Organization «Grigoriev Institute for Medical Radiology and Oncology of the National Academy of Medical Sciences of Ukraine»; 82, Pushkinska Str., Kharkiv, Ukraine, 61024;  
e-mail: fedir.hladkykh@gmail.com  
ph: +38 (099) 782-78-720

**Author's contribution:** idea, literature search, assisting in preparing the article to print.

Рукопис надійшов  
*Manuscript was received*  
23.06.2021

Отримано після рецензування  
*Received after review*  
30.06.2021

Прийнято до друку  
*Accepted for printing*  
21.07.2021

Опубліковано  
*Published*  
29.09.2021