

2017 | Том / Volume V

№ 5

Научно-практический журнал
Scientific and Practical Journal

ISSN 2307-9266
e-ISSN 2413-2241

ФАРМАЦИЯ И ФАРМАКОЛОГИЯ

PHARMACY & PHARMACOLOGY



Обзоры, лекции
Reviews, Lectures

Фармакогнозия, ботаника
Pharmacognosy, Botany

**Фармацевтическая технология
и биотехнология**
Pharmaceutical Technology
and Biotechnology

**Фармацевтическая
и токсикологическая химия**
Pharmaceutical and Toxicological
Chemistry

**Фармакология и клиническая
фармакология**
Pharmacology and Clinical
Pharmacology

**Информационные технологии
в фармации**
Information Technologies in Pharmacy

**Организация и экономика
фармацевтического дела**
Organization and Economy
of Pharmacy

**Экономика и менеджмент
медицины**
Economy and Management
of Medicine

Фармацевтическое образование
Pharmaceutical Education

Краткие сообщения
Brief Reports

**Дискуссии, рецензии, юбилеи,
научные школы, история
фармации и фармакологии**
Discussions, Referee Reports,
Anniversaries, Schools
of Thought, History
of Pharmacy and
Pharmacology

ФАРМАЦИЯ И ФАРМАКОЛОГИЯ

Научно-практический журнал
Периодичность 6 номеров в год
Том 5, Выпуск № 5, 2017

Свидетельство регистрации СМИ: ПИ № ФС77–67428 от 13.10.2016 г.

Главный редактор

Петров Владимир Иванович академик РАН, доктор медицинских наук, профессор, г. Волгоград, Россия

Заместитель главного редактора

Озеров Александр Александрович доктор химических наук, профессор, г. Волгоград, Россия

Редакционная коллегия

Фармакогнозия, ботаника

Куркин Владимир Александрович доктор фармацевтических наук, профессор, г. Самара, Россия.

Зилфикаров Ифрат Назимович профессор РАН, доктор фармацевтических наук, г. Москва, Россия

Фармацевтическая технология и биотехнология

Саканян Елена Ивановна доктор фармацевтических наук, профессор, г. Москва, Россия

Фармацевтическая и токсикологическая химия / Информационные технологии в фармации

Вавер Ивона PhD, профессор, г. Варшава, Польша

Фармакология и клиническая фармакология

Ханферьян Роман Авакович доктор медицинских наук, профессор, г. Москва, Россия.

Буске Паскаль MD, профессор, г. Страсбург, Франция

Кампизи Коррадино профессор, MD, PhD, г. Генуя, Италия

Организация и экономика фармацевтического дела / Экономика и менеджмент медицины

Наркевич Игорь Анатольевич доктор фармацевтических наук, профессор, г. Санкт-Петербург, Россия

Сомасундарам Субраманиан MD, Россия/Индия

Статьи, представленные в разделы **Обзоры, лекции / Фармацевтическое образование / Краткие сообщения / Дискуссии, рецензии, юбилеи, научные школы, история фармации и фармакологии** могут быть рассмотрены любыми членами редакционной коллегии.

Ответственный секретарь: Корянова Ксения Николаевна, кандидат фармацевтических наук, г. Пятигорск, Россия

Корректор: Санникова Евгения Геннадиевна, г. Пятигорск, Россия

Переводчик: Давыденко Любовь Григорьевна, кандидат филологических наук, доцент, г. Пятигорск, Россия

Адрес редакции: 357532, г. Пятигорск, пр-т Калинина, 11.

*Пятигорский медико-фармацевтический институт –
филиал ФГБОУ ВО ВолгГМУ Минздрава России*

Телефон: +7 (8793) 32-44-74. E-mail: pharmjournal@mail.ru

Объединенный каталог. Пресса России. Газеты и журналы. Индекс 94183

Формат А4, тираж 1000 экз.

Журнал «Фармация и фармакология» включен в перечень рецензируемых научных изданий, входящих в международные реферативные базы данных и системы цитирования, и в соответствии с пунктом 5 правил формирования перечня рецензируемых научных изданий, в которых должны быть опубликованы основные научные результаты диссертаций на соискание ученой степени кандидата наук, на соискание ученой степени доктора наук (Перечень ВАК), РИНЦ, eLibrary, ВИНТИ, РГБ, Киберленинка, Соционет, Chemical Abstracts (CAS), Directory of Open Access Journals (DOAJ), EBSCO Discovery Service, RNMJ, University of CAMBRIDGE, Ulrich'sWeb, Google Scholar, Biefeld Academic Search Engine (BASE), Directory of Open Access Scholarly Resources (ROAD), Research Bible, Open Archives Initiative, Academic Keys, JournalTOCs, WorldCat, OpenAIRE, University of Oxford, The British Library, Universitait Gent, Université de Montréal, University of Saskatchewan.

Отпечатано в ООО «Рекламно-информационное агентство на Кавминводах»

357500, Ставропольский край, г. Пятигорск, ул. Февральская, 54

ISSN 2307-9266
e-ISSN 2413-2241

© ФГБОУ ВО «Волгоградский государственный
медицинский университет» Минздрава России, 2017
© Пятигорский медико-фармацевтический институт –
филиал ФГБОУ ВО ВолгГМУ Минздрава России, 2017
© Авторы, 2017

PHARMACY & PHARMACOLOGY

Scientific and practical journal

Periodicity is 6 issues a year

Volume V, Issue N 5, 2017

The mass media registration certificate: ПИ № ФС77–67428 от 13.10.2016

Editor-in-Chief

Petrov Vladimir Ivanovich Academician RAS, PhD (Medicine), Professor, Volgograd, Russia

Deputy Editor-in-Chief

Ozerov Aleksandr Aleksandrovich PhD (Chemistry), Professor, Volgograd, Russia

Editorial Board

Pharmacognosy, Botany

Kurkin Vladimir Aleksandrovich PhD (Pharmacy), Professor, Samara, Russia

Zilfikarov Ifrat Nazimovich PhD (Pharmacy), Professor of the RAS, Moscow, Russia

Pharmaceutical Technology and Biotechnology

Sakanyan Elena Ivanovna PhD (Pharmacy), Professor, Moscow, Russia

Pharmaceutical and Toxicological Chemistry / Information Technologies in Pharmacy

Iwona Wawer PhD, Professor, Warsaw (Poland)

Pharmacology and Clinical Pharmacology

Khanfer`yan Roman Avakovich PhD (Medicine), Professor, Moscow, Russia

Pascal Bousquet MD, PhD Professor, Strasbourg, France

Campisi Corradino Professor, MD, PhD, Genoa, Italy

Organization and Economy of Pharmacy / Economy and Management of Medicine

Narkevich Igor Anatolyevich PhD (Pharmacy), Professor, Saint-Petersburg, Russia

Somasundaram Subramanian MD, Russia/India

Manuscripts presented in sections **Reviews, Lectures / Pharmaceutical Education / Brief Reports / Discussions, Referee Reports, Anniversaries, School of Thought, History of Pharmacy and Pharmacology** can be considered by any members of the editorial board.

Executive Editor: Koryanova Ksenia Nikolaevna, PhD (Pharmacy), Pyatigorsk, Russia

Proofreader: Sannikova Evgeniya Gennadiyevna, Pyatigorsk, Russia

Translator: Davydenko Lubov Grigoryevna, PhD (Philology), Associate Professor, Pyatigorsk, Russia

Editors office address: 357532, Pyatigorsk, Kalinina, 11.

Pyatigorsk Medical and Pharmaceutical Institute – branch of Volgograd State Medical University

Phone number: +7(8793) 32-44-74. E-mail: pharmjournal@mail.ru

Union catalogue. Russian Press/ Newspapers and journals. Code 94183

A4 size, 1000 issues circulation.

Journal ‘Pharmacy & Pharmacology’ is recommended International Committee Of Medical Journal Editors and included in Higher Attestation Commission, Russian citation database, eLibrary, ARISTI (All-Russian Institute of Scientific and Technical Information), RSL (Russian State Library), CyberLeninka, Socionet, Chemical Abstracts (CAS), Directory of Open Access Journals (DOAJ), EBSCO Discovery Service, RNMJ, University of CAMBRIDGE, Ulrich’sWeb, Google Scholar, Biefeld Academic Search Engine (BASE), Directory of Open Access Scholarly Resources (ROAD), Research Bible, Open Archives Initiative, Academic Keys, JournalTOCs, WorldCat, OpenAIRE, University of Oxford, The British Library, Universitait Gent, Université de Montréal, University of Saskatchewan.

*Printed in open company ‘Advertising and information Agency on the Caucasian mineral waters’
357500, Stavropol region, Pyatigorsk, St. February, 54*

ISSN 2307-9266
e-ISSN 2413-2241

© Volgograd State Medical University, 2017
© Pyatigorsk Medical and Pharmaceutical Institute –
branch of Volgograd State Medical University, 2017
©Authors, 2017

СОДЕРЖАНИЕ
CONTENS

Обзоры, лекции / Reviews, Lectures

<i>М.Е. Ким, К.Б. Мурзагулова, С.Б. Евсеева</i>	<i>M.E. Kim, K.B. Murzagulova, S.B. Evseeva</i>
ВОЗМОЖНОСТИ ИСПОЛЬЗОВАНИЯ ПРИРОДНОГО СЫРЬЯ В СОСТАВЕ ВСПОМОГАТЕЛЬНОЙ ТЕРАПИИ ТУБЕРКУЛЕЗА: ОПЫТ НАРОДНОЙ МЕДИЦИНЫ, СОВРЕМЕННОЕ СОСТОЯНИЕ ИССЛЕДОВАНИЙ.....404	POSSIBILITY OF NATURAL RAW MATERIALS USE IN THE FORMULATION OF ADJUVANT THERAPY OF TUBERCULOSIS: EXPERIENCE OF FOLK MEDICINE, MODERN STATE OF STUDIES404
<i>Е.Л. Салимова, А.Д. Конон, С.В. Петровский, В.П. Трухин, И.В. Красильников</i>	<i>E.L. Salimova, A.D. Konon, S.V. Petrovskii, V.P. Truhin, I.V. Krasilnikov</i>
ОСОБЕННОСТИ КУЛЬТИВИРОВАНИЯ ШТАММОВ НАЕМОФИЛУС ИНФЛУЕНЗАЕ ТИП В – ПРОДУЦЕНТОВ ПОЛИРИБОЗИЛРИБИТОЛФОСФАТА – ОСНОВНОГО КОМПОНЕНТА ПОЛИСАХАРИДНЫХ ВАКЦИН422	PECULIARITIES OF CULTIVATION OF HAEMOPHILUS INFLUENZAE TYPE B STRAINS – PRODUCERS OF POLYRIBOSYL RIBITOL PHOSPHATE – THE MAIN COMPONENT OF POLYSACCHARIDE VACCINES422
Фармацевтическая и токсикологическая химия / Pharmaceutical and Toxicological Chemistry	
<i>С.Л. Аджиахметова, Л.П. Мыкоц, Н.М. Червонная, И.И. Харченко, Н.А. Туховская, Э.Т. Оганесян</i>	<i>S.L. Adjiahmetova, L.P. Myikots, N.M. Chervonnaya, I.I. Harchenko, N.A. Tuhovskaya, E.T. Oganesyanyan</i>
ИЗУЧЕНИЕ РЕОЛОГИЧЕСКИХ И СОРБИЦИОННЫХ СВОЙСТВ ПЕКТИНСОДЕРЖАЩИХ РАСТВОРОВ ИЗ ЛИСТЬЕВ РЯБИНИКА РЯБИНОЛИСТНОГО.....442	THE STUDY OF RHEOLOGICAL AND SORPTION PROPERTIES OF PECTINESTERASE SOLUTIONS FROM THE LEAVES OF SORBARIA SORBIFOLIA.....442
Фармакология, клиническая фармакология / Pharmacology and Clinical Pharmacology	
<i>Ф.В. Гладких, В.Е. Студент, Н.Г. Степанюк, С.В. Вернигородский</i>	<i>F.V. Hladkykh, V.O. Student, N.H. Stepaniuk, S.V. Vernyhorodskiy</i>
ПАТОМОРФОЛОГИЧЕСКОЕ И КОМПЬЮТЕРНОЕ ТОМОГРАФИЧЕСКОЕ ИССЛЕДОВАНИЕ ВЛИЯНИЯ ИБУПРОФЕНА И ЕГО КОМБИНАЦИИ С 2-ФЕНИЛ-3-КАРБЕТОКСИ-4-ДИМЕТИЛАМИНО- МЕТИЛ-5-ОКСИБЕНЗОФУРАНА ГИДРОХЛОРИДОМ (ВИНБОРОНОМ) НА СОСТОЯНИЕ СУСТАВОВ НИЖНИХ КОНЕЧНОСТЕЙ КРЫС С ЭКСПЕРИМЕНТАЛЬНЫМ РЕВМАТОИДНЫМ АРТРИТОМ.....457	PATHOMORPHOLOGICAL AND COMPUTERIZED TOMOGRAPHY STUDY OF IBUPROFEN AND COMBINATION WITH 2-PHENYL-3- CARBETHOXY-4-DIMETHYLAMINOMETHYL- 5-OXSIBENZOFURAN HYDROCHLORIDE (VINBORON) INFLUENCE ON THE JOINTS OF LOWER EXTREMITIES OF RATS WITH EXPERIMENTAL RHEUMATOID ARTHRITIS457
Информационные технологии в фармации / Informational Technologies in Pharmacy	
<i>А.А. Глушко, А.С. Чиряпкин, В.С. Чиряпкин, А.М. Муртузалиева, Ю.А. Полковникова</i>	<i>A.A. Glushko, A.S. Chiriapkin, V.S. Chiriapkin, A.M. Murtuzaliev, Yu.A. Polkovnikova</i>
РАЗРАБОТКА МЕТОДИКИ МОДЕЛИРОВАНИЯ ВЗАИМОДЕЙСТВИЯ БИОЛОГИЧЕСКИ АКТИВНЫХ ВЕЩЕСТВ С АКТИВНЫМ ЦЕНТРОМ АНГИОТЕНЗИН- ПРЕВРАЩАЮЩЕГО ФЕРМЕНТА487	DEVELOPMENT OF METHODS OF SIMULATION OF THE INTERACTION OF BIOLOGICALLY ACTIVE SUBSTANCES WITH THE ACTIVE CENTER OF ANGIOTENSIN-CONVERTING ENZYME.....487
Организация и экономика фармацевтического дела / Organization and Economy of Pharmacy	
<i>И.В. Калинин, Т.И. Кабакова</i>	<i>I.V. Kalinin, T.I. Kabakova</i>
ОБЕСПЕЧЕНИЕ ЛЕКАРСТВЕННЫМИ ПРЕПАРАТАМИ ВИЧ-ИНФИЦИРОВАННЫХ В УЧРЕЖДЕНИЯХ УГОЛОВНО- ИСПОЛНИТЕЛЬНОЙ СИСТЕМЫ КРАСНОДАРСКОГО КРАЯ504	DRUG PROVISION OF HIV INFECTED CRIMINALS IN INSTITUTIONS OF CRIMINAL-EXECUTIVE SYSTEM OF KRASNODAR REGION504

УДК: 615.211/.212.4:611.72:616.72-002.77

**ПАТОМОРФОЛОГИЧЕСКОЕ И КОМПЬЮТЕРНОЕ ТОМОГРАФИЧЕСКОЕ
ИССЛЕДОВАНИЕ ВЛИЯНИЯ ИБУПРОФЕНА И ЕГО КОМБИНАЦИИ
С 2-ФЕНИЛ-3-КАРБЕТОКСИ-4-ДИМЕТИЛАМИНО-
МЕТИЛ-5-ОКСИБЕНЗОФУРАНА ГИДРОХЛОРИДОМ (ВИНБОРОНОМ)
НА СОСТОЯНИЕ СУСТАВОВ НИЖНИХ КОНЕЧНОСТЕЙ КРЫС
С ЭКСПЕРИМЕНТАЛЬНЫМ РЕВМАТОИДНЫМ АРТРИТОМ**

Ф.В. Гладких¹, В.Е. Студент^{2,3}, Н.Г. Степанюк², С.В. Вернигородский⁴

¹Государственное учреждение «Институт медицинской радиологии имени С.П. Григорьева Национальной академии медицинских наук Украины». 61024, Украина, г. Харьков, ул. Пушкинская, 82

²Львовский национальный медицинский университет имени Данила Галицкого

Министерства здравоохранения Украины. 79010, Украина, г. Львов, ул. Пекарская, 69

³Центр медицинской 3D диагностики. 79010, Украина, г. Львов, ул. Черниговская, 18

⁴Винницкий национальный медицинский университет имени Н.И. Пирогова

Министерства здравоохранения Украины. 21018, Украина, г. Винница, ул. Пирогова, 56

E-mail: fedir.hladkykh@gmail.com

E-mail: student.volodymyr@gmail.com

E-mail: 3dlviv@gmail.com

E-mail: medservervit@gmail.com

Наиболее частыми нежелательными реакциями при использовании нестероидных противовоспалительных препаратов являются поражения верхних и нижних отделов желудочно-кишечного тракта, гепатотоксичность, нефротоксичность, снижение синтеза протеогликанов хрящевой ткани, а также аллергические реакции. В предыдущих исследованиях нами было установлено, что спазмолитик украинского производства с политропными фармакологическими эффектами винборон способен улучшать профиль безопасности популярного нестероидного антифлогистика ибупрофена, а также способен потенцировать его противовоспалительное действие, что стало предпосылкой детального исследования механизмов терапевтического действия указанных препаратов при их совместном применении. **Цель исследования.** Охарактеризовать влияние винборона (11 мг/кг, в/ж) на противовоспалительную активность ибупрофена (218 мг/кг, в/ж) при их комбинированном применении на модели экспериментального ревматоидного артрита по данным патоморфологического, морфометрического и конусно-лучевого компьютерного томографического исследований суставов нижних конечностей у крыс. **Материалы и методы.** Для воспроизведения условий введения ибупрофена, соответствующих его клиническому применению, нами была выбрана модель экспериментального ревматоидного артрита – адьювантный артрит (АА) у крыс. На 28 день животных выводили из эксперимента, после чего выполняли ампутацию задних конечностей на уровне тазобедренных суставов (art. coxae) с последующей фиксацией материала в 10,0 % водном растворе нейтрального формалина. Голеностопные суставы подвергали декальцинации. Препараты готовили по стандартной методике. Микроскопию и фотографирования гистологических препаратов проводили с помощью светового микроскопа OLIMPUS BX 41 при увеличениях в 40, 100, 200 и 400 раз. Получали и обрабатывали снимки, проводили морфометрию с помощью программы «Quick PHOTO MICRO 2.3». Содержание клеточных элементов определяли из расчета на единицу условной площади (1 мм²). Конусно-лучевая компьютерная томография проводилась с помощью цифрового

Для цитирования:

Гладких Ф.В., Студент В.Е.,

Степанюк Н.Г., Вернигородский С.В.

ПАТОМОРФОЛОГИЧЕСКОЕ И КОМПЬЮТЕРНОЕ ТОМОГРАФИЧЕСКОЕ ИССЛЕДОВАНИЕ ВЛИЯНИЯ ИБУПРОФЕНА И ЕГО КОМБИНАЦИИ С 2-ФЕНИЛ-3-КАРБЕТОКСИ-4-ДИМЕТИЛАМИНО-МЕТИЛ-5-ОКСИБЕНЗОФУРАНА ГИДРОХЛОРИДОМ (ВИНБОРОНОМ) НА СОСТОЯНИЕ СУСТАВОВ НИЖНИХ КОНЕЧНОСТЕЙ КРЫС С ЭКСПЕРИМЕНТАЛЬНЫМ РЕВМАТОИДНЫМ АРТРИТОМ.

Фармация и фармакология. 2017;5(5):457-486.

DOI:10.19163/2307-9266-2017-5-5-457-486

© Гладких Ф.В., Студент В.Е.,

Степанюк Н.Г., Вернигородский С.В., 2017.

For citation:

Hladkykh F.V., Student V.O.,

Stepaniuk N.H., Vernyhorodskiy S.V.

PATHOMORPHOLOGICAL AND computerized TOMOGRAPHY STUDY OF IBUPROFEN AND COMBINATION WITH 2-PHENYL-3-CARBETHOXY-4-DIMETHYLAMINOMETHYL-5-OXSIBENZOFURANA HYDROCHLORIDE (VINBORON) INFLUENCE ON THE JOINTS OF LOWER EXTREMITIES OF RATS WITH EXPERIMENTAL RHEUMATOID ARTHRITIS

Pharmacy & Pharmacology. 2017;5(5):457-486. (In Russ.)

DOI:10.19163/2307-9266-2017-5-5-457-486

панорамного конусно-лучевого томографа «Point 3D Combi 500» (PointNix, Южная Корея), с использованием плоскостного сенсора с участком сканирования 9×12 мм и лучевой нагрузкой 30–100 мкЗв. Сканирование проводили с напряжением 52,0 kV и силой тока 6,0 мА. Для интегральной характеристики линейных размеров суставов задних конечностей крыс нами была предложена формула расчета объема сустава (Патент Украины № UA 117538). **Результаты и обсуждение.** Применение ибупрофена в комбинации с винбороном сопровождалось восстановлением структуры и функции хрящевой и костной ткани, о чем свидетельствовало появление кислых и сульфатированных гликозаминогликанов. Восстановление костной ткани реализовалось путем разрастания соединительной ткани и трансформации ее в хрящ. Синовиальная оболочка была гиперплазированной с пролиферирующими синовиоцитами как макрофагального, так и секреторного типов. В редких случаях сохранялись явления умеренного отека и незначительная очаговая лимфогистиоцитарная инфильтрация. Таким образом, применение ибупрофена и винборона в комбинации с винбороном у крыс с АА приводило к уменьшению или отсутствию воспаления как в суставе, так и в периартикулярных тканях. Анализ результатов конусно-лучевой компьютерной томографии и цифровой рентгенографии показал, что на фоне одновременного введения ибупрофена и винборона отмечается тенденция к усилению противовоспалительного действия исследуемого антифлогистика на пораженные адьювантным артритом суставы крыс. На это указывало уменьшение на 28 сутки эксперимента объема суставов задних конечностей в среднем на 33,8 % относительно показателей контрольных животных и практически полное восстановление ширины суставных щелей исследуемых суставов. Также установлено, что винборон способен гармонизировать противовоспалительное действие ибупрофена при их совместном применении. **Заключение.** Применение винборона в комбинации с ибупрофеном приводит к более выраженному патогенетическому противовоспалительному структурно-модифицирующему действию указанного антифлогистика.

Ключевые слова: нестероидные противовоспалительные препараты, ибупрофен, винборон, суставы, артрит, конусно-лучевая компьютерная томография, морфометрия

PATHOMORPHOLOGICAL AND COMPUTERIZED TOMOGRAPHY STUDY OF IBUPROFEN AND COMBINATION WITH 2-PHENYL-3-CARBETHOXY-4-DIMETHYLAMINOMETHYL-5-OXSIBENZOFURAN HYDROCHLORIDE (VINBORON) INFLUENCE ON THE JOINTS OF LOWER EXTREMITIES OF RATS WITH EXPERIMENTAL RHEUMATOID ARTHRITIS

F.V. Hladkykh¹, V.O. Student^{2,3}, N.H. Stepaniuk², S.V. Vernyhorodskiy⁴

¹ State institution «Grigoriev Institute for Medical Radiology of the National Academy of Medical Sciences of Ukraine». 82, Pushkinska Str., Kharkiv, Ukraine, 61024

² Danylo Halytsky Lviv National Medical University. 69, Pekarska Str., Lviv, Ukraine, 79010,

³ Center for Medical 3D Diagnostics. 18, Chernihivska Str., Lviv, Ukraine, 79010

⁴ Vinnitsa National Pirogov Memorial Medical University. 56, Pirogova Str., Vinnitsa, Ukraine, 21018,

E-mail: fedir.hladkykh@gmail.com

E-mail: student.volodymyr@gmail.com

E-mail: 3dlviv@gmail.com

E-mail: medservvit@gmail.com

The most frequent adverse reactions to nonsteroidal anti-inflammatory drugs are upper and lower gastrointestinal tract disorders, hepatotoxicity, nephrotoxicity, a decrease in the synthesis of proteoglycans of the cartilaginous tissue and allergic reactions. In our previous studies we have found out that Ukrainian vinboron, the antispasmodic with polytrophic pharmacological effects, can improve the safety profile of the popular non-steroidal anti-inflammatory drugs ibuprofen and can also potentiate its anti-inflammatory effect. That fact has become the background to a detailed study of the therapeutic action mechanisms of these drugs when they are used together. **Aim of the study.** To characterize the influence of vinboron (11 mg/kg, i.g.) on the anti-inflammatory activity of ibuprofen (218 mg/kg, i.g.) when combined, in a model of experimental rheumatoid arthritis according to pathomorphological, morphometric and cone-ray computerized tomography of rats' hind limbs. **Materials and methods.** To reproduce the conditions for the administration of ibuprofen corresponding to its clinical use, we selected a model of experimental rheumatoid arthritis-adjuvant arthritis (AA) in rats. On the 28th day the animals were excluded from the experiment. It was followed by the amputation of the hind limbs at the level of the hocks (art. coxae) and fixation of the material in 10.0% aqueous solution of neutral formalin. The ankle joints were decalcified. The drugs were prepared according to the standard procedure. Microscopy and photographing of histological preparations were carried out with the light microscope OLIMPUS BX 41 at magnifications of 40, 100, 200 and 400 times. The obtained images were processed and

morphometry was carried out with the program "Quick PHOTO MICRO 2.3". The contents of the cellular elements was determined on the basis of the equivalent unit area (1 mm²). Cone-ray computerized tomography was carried out with a digital panoramic cone-ray tomographic scanner—"Point 3D Combi 500" (PointNix, South Korea), using a planar sensor with a scanning site of 9 × 12 mm and a radial load of 30-100 μSv. Scanning was carried out with a voltage of 52.0 kV and the electric current of 6.0 mA. For the integral characteristics of the linear dimensions of rats' hind limbs joints we proposed a formula for calculating the joint volume (Patent of Ukraine No. UA 117538). For the integral characteristics of the dimensions of rats' hind limbs linear joints we proposed a formula for calculating the joint volume (Patent of Ukraine No. UA 117538). **Results and discussion.** The use of ibuprofen in combination with vinboron was accompanied by restoration of the structure and function of the cartilage and bone tissues, evidenced by the appearance of acidic and sulfated glycosaminoglycans. The restoration of the bone tissue was realized by the proliferation of the connective tissue and its transformation into cartilage. The synovial membrane was hyperplastic with proliferating synoviocytes of both macrophage and secretory types. In rare cases, the phenomenon of moderate edema and minor focal lymphohistiocytic infiltration persisted. Thus, the use of ibuprofen and vinboron in combination with vinboron in rats with adjuvant arthritis resulted in a reduction or absence of inflammation in both the joint and periarticular tissues. The analysis of the results of cone-ray computerized tomography and digital radiography showed that against the background of simultaneous administration of ibuprofen and vinboron there was a tendency to increase the anti-inflammatory effect of the studied antiphlogistics on the rats' joints affected by adjuvant arthritis. On the 28-th day of the experiment there was the indication of decrease of the volume of the hind limb joints by an average of 33.8% compared to the control animals and a near-complete restoration of the width of the joint gaps of the joints examined. It was also determined that vinboron can harmonize the anti-inflammatory effect of ibuprofen when they are used together. **Conclusion.** The use of vinboron in combination with ibuprofen leads to a more pronounced pathogenetic anti-inflammatory structural-modifying effect of this antiphlogistics.

Keywords: nonsteroidal anti-inflammatory drugs, ibuprofen, vinboron, joints, arthritis, cone-beam computerized tomography, morphometry

Введение. Нестероидные противовоспалительные препараты (НПВП) – основной класс лекарственных средств, используемых в ревматологии. Подавление воспаления является одной из основных задач патогенетической терапии ревматических заболеваний, поскольку именно с хронической воспалительной реакцией связано прогрессирование необратимых структурных изменений суставов [1, 2]. В противовоспалительном эффекте НПВП важное значение отводят блокаде циклооксигеназы, снижению синтеза простагландинов, антибрадикининному действию, уменьшению проницаемости сосудистой стенки. НПВП тормозят свободнорадикальные реакции, стабилизируют лизосомные мембраны, препятствуя выходу лизосомальных ферментов, предотвращают активацию иммунокомпетентных клеток на ранних этапах воспаления, снижают энергетический обмен, деление фибробластов и синтез коллагена, уменьшают выраженность гиперергического воспаления, гиперемии, отек, боль, степень деструкции тканей [1, 2].

Однако достижение структурно-модифицирующего действия НПВП при ревматических заболеваниях – подавления эктопической оссификации посредством торможения активации остеокластов, неоангиогенеза и усиления клеточного апоптоза, возможно лишь при их назначении в субмаксимальных / максимальных терапевтических дозах и на длительный срок, поскольку аутоиммунное воспаление имеет самоподдерживающийся, циклический характер. В этой ситуации риск развития класс-специфических осложнений может стать основным фактором, ограничивающим терапевтический потенциал этих препаратов [1–4].

К сожалению, нежелательные реакции при приеме НПВП относятся к реакциям типа А – частые, предсказуемые побочные действия, являющиеся следствием известного фармакологического механизма, и могут наблюдаться у любого пациента. Наиболее частыми нежелательными реакциями при использовании НПВП являются гастро- и энтеротоксичность, гепатотоксичность, нефротоксичность, тромботические осложнения, снижение синтеза протеогликанов хрящевой ткани, а также аллергические реакции [3–11].

Ранее нами было установлено, что спазмолитик украинского производства с политропными фармакологическими эффектами винборон способен улучшать профиль безопасности популярного нестероидного антифлогистика ибупрофена, а также способен потенцировать его противовоспалительное действие, что стало предпосылкой детального исследования механизмов терапевтического действия указанных препаратов при их совместном применении [12–16].

Цель исследования. Охарактеризовать влияние винборона (11 мг/кг, в/ж) на противовоспалительную активность ибупрофена (218 мг/кг, в/ж) при их комбинированном применении на модели экспериментального ревматоидного артрита по данным патоморфологического, морфометрического и конусно-лучевого компьютерного томографического исследований суставов нижних конечностей у крыс.

Материалы и методы. Исследование проведено на 28 половозрелых крысах-самцах, разбитых на 4 группы: I – интактные крысы (n=7), II – крысы со смоделированным адьювантным артритом (АА) без лечения (контроль), III – крысы с АА (n=7), леченные ибупрофеном (218 мг/кг, внутривенно), IV – кры-

сы с АА (n=7), леченные ибупрофеном (218 мг/кг, внутривенно) в комбинации с винбороном (11 мг/кг, внутривенно). Для воспроизведения условий введения ибупрофена, соответствующих его клиническому применению нами была выбрана модель экспериментального ревматоидного артрита (РА) – адьювантный артрит (другое название – артрит Пирсона (Pearson С.М. и соавт., 1959 г.)) у крыс, который имеет все морфофункциональные признаки РА и сопровождается типичной реакцией, основным звеном которой является Т-клеточный иммунитет [17]. АА моделировали путем субплантарного введения полного адьюванта Фрейнда (complete Freund's adjuvant – CFA (*Thermo scientific, США*), 100 мкл / крысу), который содержит полисахариды убитой нагреванием палочки Коха (*Mycobacterium tuberculosis – Mtb*, 5 мг/мл) и сложные жирные кислоты (дериваты ланолина) с эмульгатором (вазелиновое масло) в соотношении 1:2 в правую заднюю конечность крыс [18–23]. День введения адьюванта считали как «0» день эксперимента.

Лечение АА проводилось с 14 по 28 день, путем внутривенного введения исследуемых препаратов. Начало введения лекарственных средств отвечало максимальной воспалительной реакции [18–19]. Ибупрофен (ЗАО «Фармацевтическая фирма «Дарница», Украина) вводили внутривенно в виде суспензии на основе эмульгатора полиоксиэтилен (20) сорбитан моноолеата (другие названия: Твин-80 (Tween 80), полисорбат-80 (Polysorbat-80), Е433) и воды *pro injectionibus* (ОАО «Галичфарм», Украина). винборон (ПАО НПЦ «Борщаговский ХФЗ», Украина), растворенный в воде *pro injectionibus* (ОАО «Галичфарм», Украина), вводился за 60 мин до введения ибупрофена, дважды в сутки.

Для экстраполяции среднетерапевтических доз для человека на изоэффективные дозы для крыс нами произведен перерасчет по методу Рыболовлева Ю.Р. и соавт. (1979 г.) [24]. Доза ибупрофена (ЗАО «Фармацевтическая фирма «Дарница», Украина) для человека 2400 мг (по 0,8 г 3 р/д), которая обладает достаточной противовоспалительной активностью и рекомендуется для лечения РА [1–2, 25], при пересчете соответствует изоэффективной дозе для крыс 218 мг/кг. Доза винборона (ПАО НПЦ «Борщаговский ХФЗ», Украина) для человека 120 мг (по 0,04 г 3 р/д), которая рекомендована к применению в лечении больных язвенной болезнью желудка и двенадцатиперстной кишки соответствует дозе для крыс 11 мг/кг [26–28].

Эвтаназию животных проводили на 28 сутки эксперимента путем цервикальной дислокации под ингаляционным трихлорметановым (СНCl₃) наркозом после чего выполняли ампутацию задних конечностей на уровне тазобедренных суставов (*art. coxae*) с последующей фиксацией материала в 10,0 % водном растворе нейтрального формалина. Голеностопные суставы подвергали декальцинации. Препараты готовили по стандартной методике, гистологические срезы толщиной 5–7 мкм окрашивали гематоксилином и эозином, пикрофуксином по ван Гизону, основным коричневым за Шубичем, комбинацией ос-

новного коричневого и крепкого зеленого красителя, ШИК-реакции с альциановым синим [29–33].

Микроскопию и фотографирование гистологических препаратов проводили с помощью светового микроскопа OLIMPUS BX 41 при увеличениях в 40, 100, 200 и 400 раз. Получали и обрабатывали снимки, проводили морфометрию с помощью программы «Quick PHOTO MICRO 2.3». Содержание клеточных элементов определяли из расчета на единицу условной площади (1 мм²). При выполнении морфометрических исследований руководствовались основными принципами, изложенными в руководстве Автандилова Г. Г. (2002) [29].

По данным Aurell Y. и соавт. (2014) [34] в диагностике РА информативным методом инструментальной диагностики является компьютерная томография. Беря во внимание малые размеры исследуемого материала, нами была выполнена конусно-лучевая компьютерная томография (КЛКТ). Исследование проведено на базе Центра медицинской 3D диагностики (г. Львов, Украина) с помощью цифрового панорамного конусно-лучевого томографа «Point 3D Combi 500» (*PointNix, Южная Корея*), с использованием плоскостного сенсора с участком сканирования 9×12 мм и лучевой нагрузкой 30–100 мкЗв [35–38]. Сканирование проводили с напряжением 52,0 kV и силой тока 6,0 mA, которые были определены нами эмпирически, как оптимальные для исследования задних конечностей крыс. Мультипланарную реконструкцию (*Multi-Planar Reconstruction – MPR*) костных структур высокого разрешения осуществляли с помощью программного обеспечения «RealScan».

С помощью программного обеспечения «RealScan – CD Viewer» (*PointNix, Южная Корея*) проводили измерения ширины и высоты сустава, а также определяли ширину суставной щели (рис. 1).

Измерения исследуемых показателей производили по унифицированным алгоритмам: ширину сустава определяли во фронтальной плоскости с предварительной настройкой векторных линий параллельно продольным осям костных структур участка исследования и увеличением толщины отображения среза до 2 мм. Измерение высоты сустава было проведено по его средней части в сагитальной плоскости с предварительной настройкой сагитального вектора параллельно продольной оси проксимальной трубчатой кости, с дополнительным увеличением толщины отображения среза до 2 мм. Ширину суставных щелей измеряли между замыкающими пластинками суставных поверхностей во фронтальной (реже – сагитальной) плоскости с предварительной настройкой векторных линий по вышеуказанной методике. Предложенный алгоритм позволял минимизировать явления пространственного наложения анатомических структур.

Для интегральной характеристики линейных размеров суставов задних конечностей крыс нами была предложена формула расчета объема сустава (Патент Украины № UA 117538) [39]. Условно был избран цилиндр, как ближайшая фигура соответствующей пространственной организации мелких суставов (рис. 2).

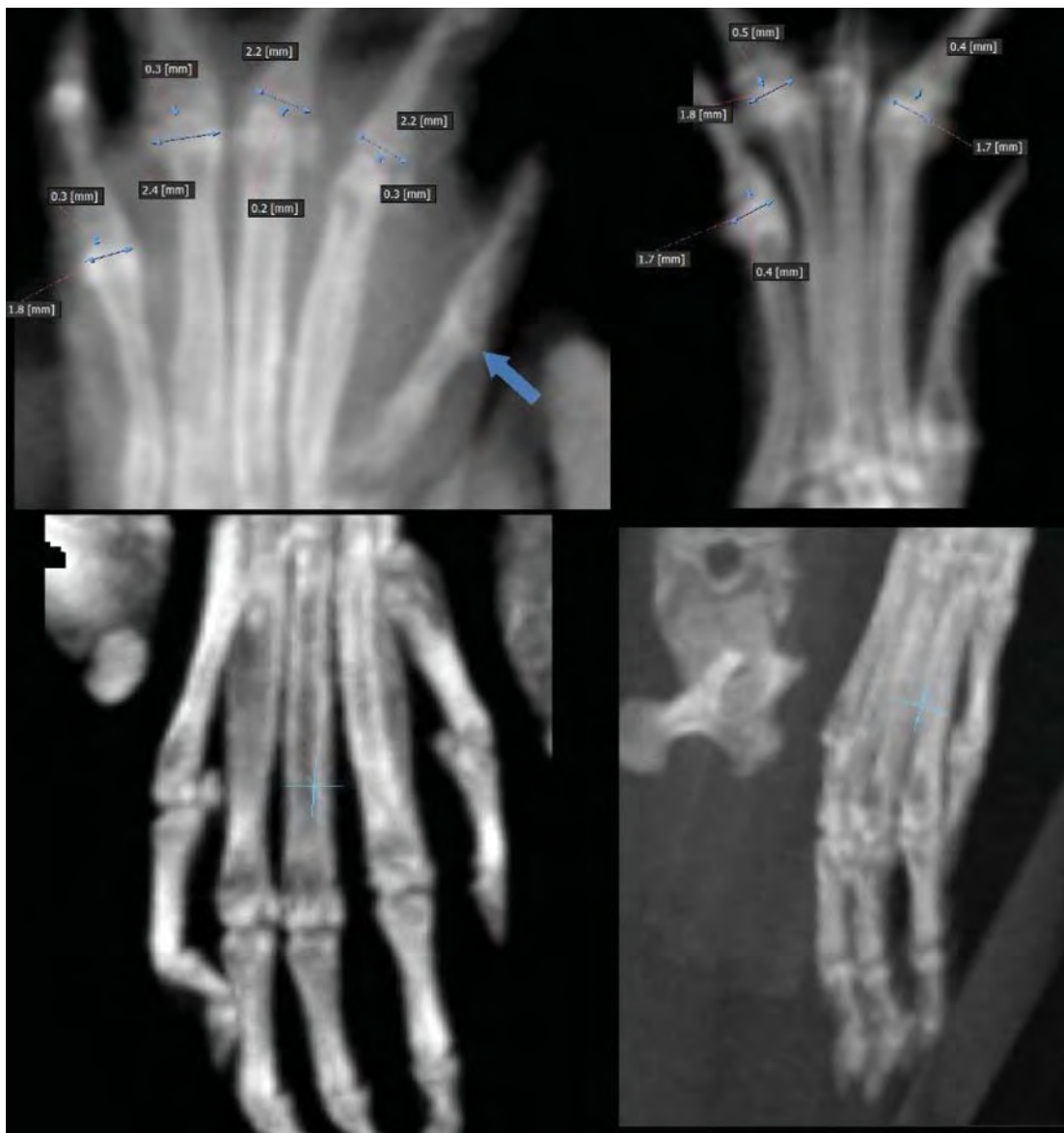

Рисунок 1 – Конусно-лучевая томограмма стопы крысы в окне программы «RealScan – CD Viewer»

Оценку эффективности противовоспалительной терапии проводили путем сравнения рассчитанных по полученным линейными размерами объемов десяти суставов (I – V плюснефаланговых и проксимальных межфаланговых суставов I – V пальцев стопы), ширины и высоты костных рядов запястья и плюсны, а также ширины суставных щелей десяти суставов (I – V плюснефаланговых и проксимальных межфаланговых суставов I – V пальцев стопы) при различных условиях эксперимента и сравнении ширины суставной щели в соответствующих суставах. Полученные расхождения выражали в % по отношению к показателям интактных животных и животных с АА без лечения.

За высоту цилиндра принимали высоту сустава. Радиус цилиндра рассчитывали как половину ширины сустава, которую измеряли во фронтальной плоскости ($R = \frac{1}{2}$ ширины сустава, мм). Объем рассчитывали по формуле $V = \pi \times R^2 \times h$, где V – объем сустава (мм^3), π – математическая константа, отражающая от-

ношение длины окружности к ее диаметру и составляет 3,14; R – радиус окружности в основе цилиндра ($\frac{1}{2}$ ширины сустава, мм) h – высота цилиндра (высота сустава в сагиттальной плоскости, мм) [39].

Все экспериментальные исследования над лабораторными животными проводили в соответствии с требованиями надлежащей лабораторной практики (GLP) и с соблюдением основных положений Конвенции Совета Европы об охране позвоночных животных, используемых в экспериментах и в других научных целях от 18 марта 1986 г., Директивы Европейского парламента и Совета ЕС 2010/63/ЕС от 22 сентября 2010 г. о защите животных, используемых для научных целей; приказ МЗ Украины от 14 декабря 2009 г. №944 «Об утверждении порядка проведения доклинического изучения лекарственных средств и экспертизы материалов доклинического изучения лекарственных средств» и Закона Украины от 21 февраля 2006 г. №3447-IV «О защите животных от жестокого обращения» [40].

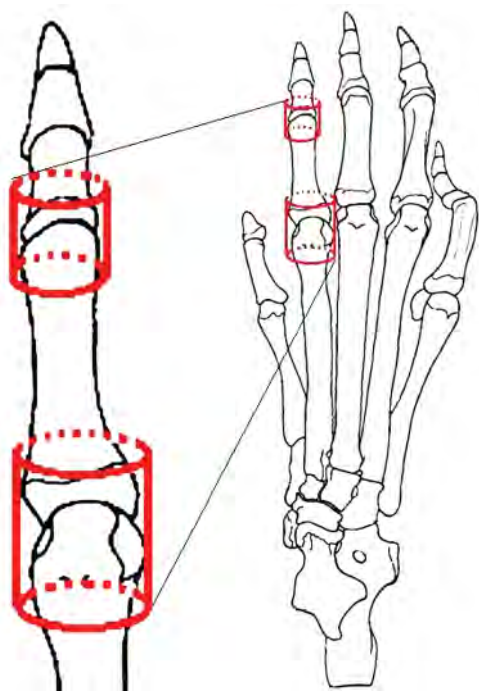


Рисунок 2 – Оценка объема мелких суставов с помощью геометрического моделирования на примере плюснефалангового и проксимального межфалангового суставов второго пальца задней правой конечности крысы

Статистическая обработка полученных результатов проведена с использованием прикладной программы для работы с электронными таблицами «Microsoft Office Excel 2003; 2013» (Microsoft Corporation, США) с помощью расширения «Real Statistics» в среде Windows XP Professional (Microsoft Corporation, США). Оценку характера распределения величин в каждой группе выборочной совокупности проводили с использованием W-критерия Шапиро-Вилка (*Shapiro-Wilk test*, $n < 50$). Однородность дисперсий определяли по критерию Левена (*Levene's test*). Для оценки значимости выявленных различий исследуемых показателей при разных условиях эксперимента проводили статистический анализ с использованием параметрических и непараметрических критериев. Поскольку все исследуемые величины подчинялись закону нормального распределения (распределение Гаусса-Лапласа), достоверность различий между ними определяли попарно по t-критерию Стьюдента. Полученные значения сравнивали с критическими при уровне достоверности выше 95,0% ($p \leq 0,05$), выше 99,0% ($p \leq 0,01$), выше 99,5% ($p \leq 0,005$) и выше 99,9% ($p \leq 0,001$) и делали вывод о вероятности погрешности.

При ненормальном распределении, по крайней мере одной из групп независимых величин, различия между ними определяли попарно по непараметрическому ранговому U-критерию Манна-Уитни (*Mann-Whitney*).

Для оценки связи между переменными при условии нормального распределения величин проводили

однофакторный корреляционный анализ по Пирсону (*Pearson*) или ранговый корреляционный анализ по Спирману (*Spearman*) при ненормальном распределении. По значению абсолютной величины коэффициента Пирсона (r) или коэффициента Спирмана (ρ) характеризовали корреляционную связь по следующим критериям: $r < 0$ – обратная связь; $0 \leq |\rho| < 0,1$ – связь отсутствует; $0,1 \leq |\rho| < 0,3$ – слабая; $0,3 \leq |\rho| < 0,7$ – умеренная; $0,7 \leq |\rho| < 0,99$ – сильная; $0,99 < |\rho| \leq 1$ – полная (функциональная) и указывали вероятность ошибки (p) выявленных связей. Характер направления связи определяли в зависимости от знака коэффициента корреляции: прямая связь при положительном знаке (+) и обратная в случае отрицательного знака (–).

Цифровые данные в случае нормального распределения величин приведены в виде « $M \pm m$ » ($M \pm SE$), где M – среднее арифметическое значение, m (SE) – стандартная ошибка среднего арифметического или M (95% доверительный интервал (ДИ): 5%–95%), где 95% ДИ: – 95% доверительный интервал (*Confidence interval* – *CI*). При ненормальном распределении полученных величин данные представлены в виде $Me [LQ; UQ]$, где Me – медиана [$LQ; UQ$] – верхняя граница нижнего (первого) квартиль (*lower quartile* – *LQ*) и нижняя граница верхнего (третьего) квартиль (*upper quartile* – *UQ*).

Для графического представления данных выбраны диаграммы размаха (*box-and-whiskers diagram* – «ящик» диаграммы с «усами»), на которых отображались максимальное и минимальное значение в случае ненормального распределения величин или границы 95% доверительного интервала при нормальном распределении, интерквартильный размах (*Interquartile range* – *IQR*) в виде бокса от 25-го до 75-го перцентилей при ненормальном распределении величин или границы стандартной погрешности среднего арифметического при нормальном распределении величин, медиану и/или среднее арифметическое значение [41].

Результаты и обсуждение. На 28 день эксперимента патоморфологическое исследование синовиальной оболочки (СО) голеностопных суставов экспериментальных животных с АА без лечения показало преобладание хронического продуктивного воспаления со значительным пролиферативным компонентом и дегенеративно-дистрофическими изменениями хряща и волокнистой соединительной ткани, окружающей синовиальный хрящ.

Суставная поверхность теряла свои границы, часто была с неровными контурами, имела различной глубины дефекты, которые наблюдались у 60,0% животных с нелеченым АА. Почти во всех исследованных препаратах хрящей животных контрольной группы животных обнаружены признаки формирования паннуса, который иногда полностью инвазировал хрящ, замещая его соединительной тканью (рис. 3). В периартикулярных тканях, наряду с их отеком, отмечалась массивная клеточная инфильтрация, преимущественно лимфоидная со скоплением плазматических, гигантских многоядерных клеток, формирующая гранулемы, которые были окружены коллагеновыми волокнами.

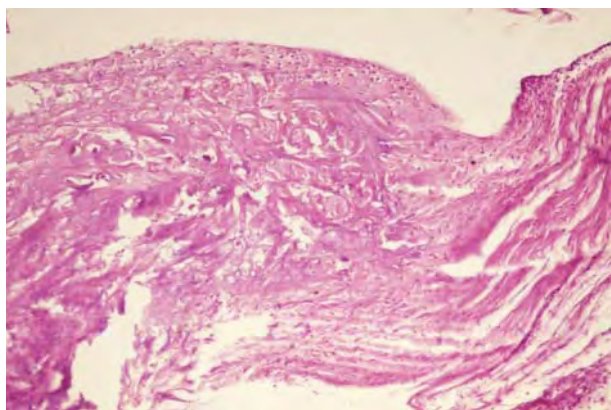


Рисунок 3 – Дегенеративные изменения хряща с формированием паннуса. АА без лечения. 28 сутки. Окраска гематоксилином и эозином, × 200

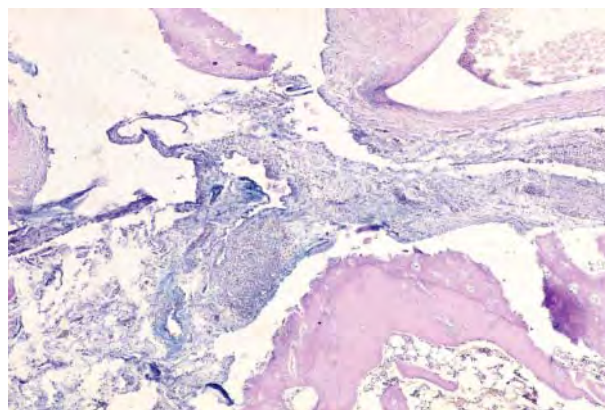


Рисунок 4 – Очаговые скопления альциан-положительных веществ в периартикулярной соединительной ткани с лимфо-плазмоцитарной инфильтрацией и дегенеративными изменениями хряща. АА без лечения. 28 сутки. Комбинированная ШИК-реакция – альциановый синий, × 100

Воспалительные инфильтраты часто распространялись на дерму, иногда даже с инфильтрацией кожного покрова. В околоуставной фиброзной ткани коллагеновые волокна формировали плотно упакованные пучки, между которыми определялись тонкие прослойки рыхлой соединительной ткани с бледной альциан-позитивной окраской. В субхондральных участках регистрировали клеточные пролифераты фибробластов, хондробласты и образования гомогенного хрящевого матрикса между ними. В зонах пролиферирующих хондробластов и в матриксе выявлялась интенсивная альциан-положительная реакция. В ряде случаев на фоне гомогенного хондромукоида определялись зоны пролиферации низкодифференцированных хондробластов эмбрионального типа с большим ядром и узким ободком цитоплазмы. Иногда эти клетки располагались радиально, иногда хаотично. В центре клеточных скоплений наблюдались кистозные полости и гранулемы с ячейками некробиотических изменений клеток. В других участках подобные клеточные пролифераты отсутствовали. Наряду с клеточными пролифератами в одних участках периартикулярной соединительной ткани наблюдались кистозные полости различных размеров, в других – фрагментированные, округлые очаги хрящевой ткани с альцианофильной реакцией со значительной дистрофией как матрикса, так и клеток (рис. 4).

СО состояла из утолщенных синовиальных складок за счет очагового разрастания фиброзной, жировой, иногда грануляционной ткани с диффузной воспалительной инфильтрацией. В ворсинах СО достаточно часто встречались большие скопления лимфоидных элементов с одиночными эпителиоидными и гигантскими многоядерными клетками, местами создавая гранулемы.

Отмечалось большое количество гипертрофированных синовиальных ворсин, некоторые из них были узкие и удлинённые, другие утолщенные. На многих участках поверхность СО и ворсин покрыта толстым слоем пролиферирующих синовиоцитов, как секреторного, так и фагоцитарного типов. Строма их была с отеком за счет увеличения количества кислых гликозаминогликанов, что подтверждалось позитивной окраской при использовании комбинированной ШИК-реакции с альциановым синим (рис. 5).

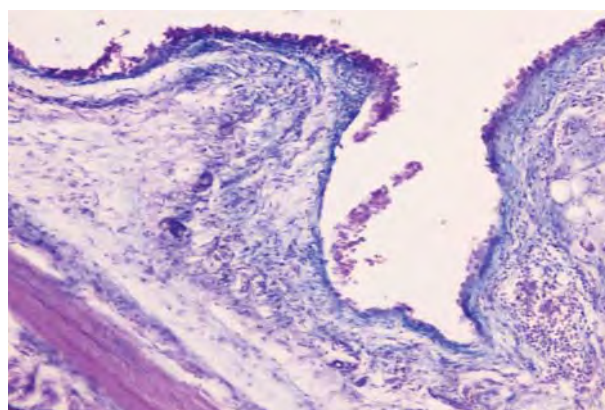


Рисунок 5 – Накопление кислых гликозаминогликанов (синего цвета) в фиброзной ткани синовиальных ворсин, очаговая пролиферация и десквамация синовиоцитов. АА без лечения. 28 сутки. Комбинированная ШИК-реакция – альцианового синим, × 200

Ниже расположенные хондроциты имели пикнотичные ядра, что свидетельствовало о локальном повреждении суставного хряща. В отличие от фиброзной ткани ворсин СО, в хондроцитах отмечали снижение продукции как кислых, так и сульфатированных гликозаминогликанов, что было хорошо заметно при окраске препаратов основным коричневым. В глубоких отделах СО определялось появление очагов волокнистой соединительной ткани с участками пролиферации фибробластов и местами кистоподобных просветлений (рис. 6). Клетки внутреннего слоя хряща были малодифференцированными, напоминали хондроциты, однако теряли ортохроматические окраски, типичные для гликозаминогликанов гиалинового хряща.

Хрящевые поверхности некоторых суставов были деформированы за счет синовита, граница между хрящом и соединительной тканью была почти незаметной. На тех поверхностях, где хрящ непосредственно контактировал с синовитом и паннусом, он утонченный, терял характерное зональное расположение хондроцитов.




Рисунок 6 – Уменьшение количества кислых и сульфатированных гликозаминогликанов в хрящевой ткани, кистоподобные просветления в окружающей сустав соединительной ткани. АА без лечения. 28 суток. Основной коричневый, × 100

Большие участки суставной поверхности были практически лишены хрящевого покрова и выстланы грануляционной и фиброзной тканью. Вокруг грануляционной ткани, которая врастала в хрящ, отмечали замещения его вновь образованными костными балками или фиброзной тканью. Местами суставная поверхность на большей или меньшей протяженности абсолютно лишалась хрящевого покрова и замещалась грануляционной, фиброзной или жировой тканью, заполнявших иногда и костно-мозговые пространства.

Ячейки грануляционной ткани наблюдались в основном в промежуточных и глубоких зонах СО и состояли, главным образом, из капилляров, фибробластов, гистиоцитов, лимфоцитов и отдельных многоядерных клеток. В центральных отделах таких инфильтратов отмечали дегенеративные изменения основного вещества, которое было окружено соединительнотканью волокнами. При окраске срезов по ван-Гизону склеротически измененные участки красились в красный цвет (рис. 7) и были очагово-положительными при использовании ШИК-реакции.

Во многих случаях как в ворсинах, так и во всей СО, выявлялся выраженный фиброз с уменьшением количества клеточных элементов. Внешний слой капсулы сустава был представлен грубоволокнистой плотной фиброзной тканью с наличием очагов жировой ткани. Коллагеновые волокна сливались в широкие гомогенные тяжи извилистой формы. Нередко встречались участки их гиалинизации или некроза с гибелью клеток, фибрилляцией волокон и накоплением мелких оксифильных комочков. Клеточные элементы определялись в малом количестве и были представлены, в основном, интенсивно окрашенными фиброцитами со сморщенными и вытянутыми ядрами. При использовании гистохимического метода по ван-Гизону коллагеновые волокна и стенки сосудов приобретали более яркий красный цвет.

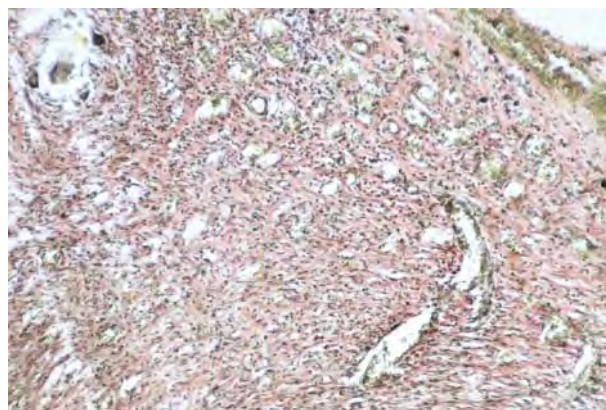


Рисунок 7 – Грануляционная ткань с большим количеством капилляров и периваскулярным разрастанием фиброзных волокон, единичные многоядерные клетки. АА без лечения. 28 суток. Окраска по ван-Гизону, × 100

ШИК-реакция коллагеновых пучков была неравномерной. Хрящевые клетки были разных размеров – от мелких с морщинистым ядром до больших со светлыми, набухшими ядрами. В отдельных хондроцитах ядра не проявлялись, поскольку были сморщены и располагались в виде полумесяцев под капсулой сустава.

В отличие от нелеченного АА у крыс, которым применяли ибупрофен и ибупрофен с винбороном грануляционная ткань на данном периоде исследования (28 суток) не проявлялась.

В группе АА, леченного ибупрофеном в глубоких отделах СО регистрировали значительное количество волокнистой соединительной ткани с очагами пролиферации фибробластов. Обращали на себя внимание и очаговые изменения в кровеносных сосудах, преимущественно артериального типа, в которых отмечали утолщение интимы за счет пролиферации эндотелия, гомогенизации мышечного слоя, периваскулярный склероз.

Морфометрический анализ клеточного состава воспалительных инфильтратов СО у крыс с АА без лечения установил статистически достоверное ($p \leq 0,05$) преобладание лимфоцитов, эпителиоидных клеток плазмоцитов и макрофагов над другими клеточными элементами. Так, количество лимфоцитов было увеличено на $232,5 \pm 40,8$ % ($6086,0 \pm 674,5$; 95% ДИ: 4763,7–7407,4 ед.), эпителиоидных клеток на $14,3$ [7,1–105,4] % (800 [800–1400] ед.), плазмоцитов на $271,5 \pm 97,1$ % ($986,0 \pm 82,9$; 95% ДИ: 823,3–1148,2 ед.), макрофагов на $255,7 \pm 55,7$ % ($1228,6 \pm 60,6$; 95% ДИ: 1109,9–1347,4 ед.) в сравнении с показателями интактных крыс на 28 день эксперимента, что свидетельствовало о хронизации и иммунном характере воспаления (рис. 8 А, В, С, К).

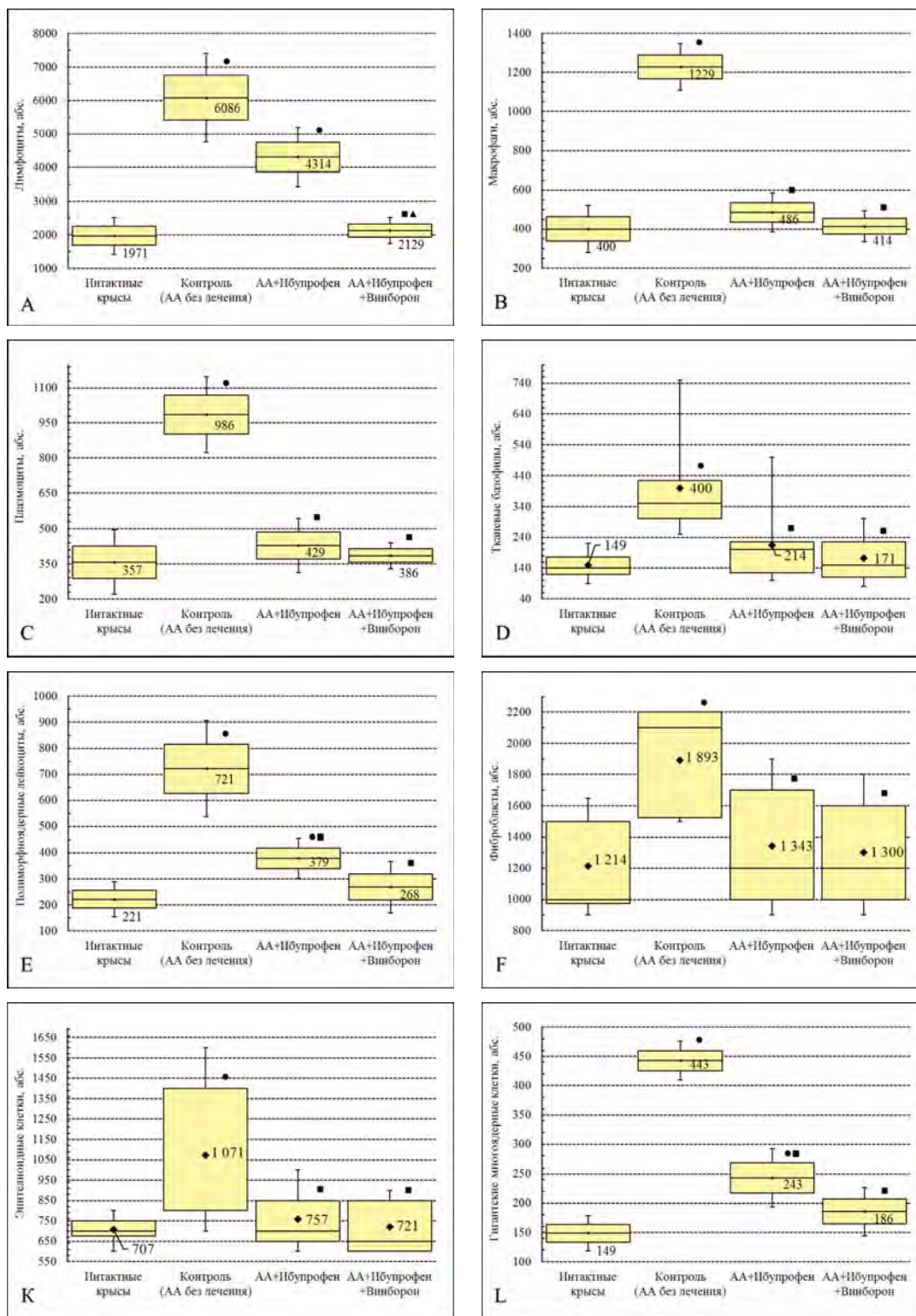


Рисунок 8 – Плотность клеточных элементов синовиальной оболочки голени сустава крыс (из расчета на 1 мм²) при адьювантном артрите на 28 сутки эксперимента

Примечания:

- – $p \leq 0,05$ относительно интактных животных,
- – $p \leq 0,05$ относительно контрольных животных,
- ▲ – $p \leq 0,05$ относительно группы монотерапии ибупрофеном;

для рис. 8 А, В, С, Е, L – распределение величин каждой группы выборочной совокупности нормальное. Боксы включают значение стандартной ошибки среднего арифметического, вертикальные линии за пределами боксов – 95 % доверительный интервал. Горизонтальная линия и число внутри бокса – среднее арифметическое значение;

для рис. 8 D, F, K – распределение величин ненормальное. Боксы включают результаты от 25-го до 75-го перцентилей, вертикальные линии за пределами боксов – минимальное и максимальное значение. Горизонтальная линия внутри бокса – медиан, цифрами указано среднее арифметическое значение.

Наряду с лимфоцитарной и макрофагальной инфильтрацией следует подчеркнуть достоверное ($p \leq 0,05$) увеличение количества тканевых базофилов (+ 150,0 [123,8–237,1] %) и фибробластов (+ 63,2 [40,0–88,3] %) в строме СО – 350,0 [300,0–425,0] ед. и 2100,0 [1525,0–2200,0] ед. соответственно, по сравнению с показателями животных других групп (см. рис. 8 D, F). Большая часть тканевых базофилов находилась в активном состоянии, о чем свидетельствовала их дегрануляция, которая хорошо проявлялась вокруг сосудов стромы СО при окраске основным коричневым (рис. 9).

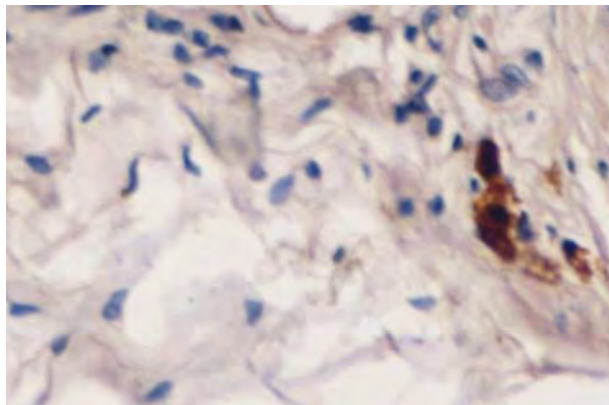


Рисунок 9 – Тканевые базофилы в состоянии дегрануляции вокруг сосудов стромы СО. АА без лечения. 28 дней. Основной коричневый, $\times 400$

Как видно из рисунка 8, в СО наблюдалась значительная пролиферация фибробластов, при этом количество их по данным морфометрического исследования возросла во всех исследуемых группах.

В группе крыс с АА, леченных ибупрофеном, рядом с участками дегенерации суставного хряща всегда сохранялись малоизменённые его участки, обычно свободные от синовиального паннуса. Лимфо-гистиоцитарные инфильтраты не выходили за пределы околосуставной соединительной ткани.

У экспериментальных животных с АА, которым вводили ибупрофен на 28 суток отмечали умеренное воспаление в периартикулярной соединительной ткани, иногда с формированием эпителиоидной и гигантоклеточной гранулем, расстройство кровообращения, стаз в сосудах микроциркуляторного русла с незначительным периваскулярным отёком. Поверхностные дефекты хрящевой ткани были отмечены у 10,0% животных, леченных ибупрофеном, и практически не оказывались в группе комбинированного применения ибупрофена и винборона. Кожный покров имел обычную гистологическую структуру у 80,0% экспериментальных животных, леченных ибупрофеном, и у 90,0% крыс, которым вводили ибупрофен и винборон.

Микроскопически у крыс группы монотерапии ибупрофеном и группы комбинированного применения ибупрофена и винборона, также характерно фор-

мирование паннуса, однако интенсивность фибриллогенеза была значительно меньше по сравнению с нелеченным АА, что подтверждалось данными морфометрического исследования (см. рис. 8), иногда встречались небольшие участки, где соединительная ткань плотно срасталась с хрящевой. Изредка выявляли незначительные по длине бесклеточные участки и участки с очень узким хрящом, где хондроциты располагались только в 2–3 ряда. В отличие от нелеченного АА кислые и сульфатированные гликозаминогликаны при окраске препаратов альциановым синим в соединительной ткани СО практически не выявлялись, однако, количество их увеличивалось в хрящевой ткани, что подтверждалось положительной реакцией при использовании основного коричневого (рис. 10, 11).

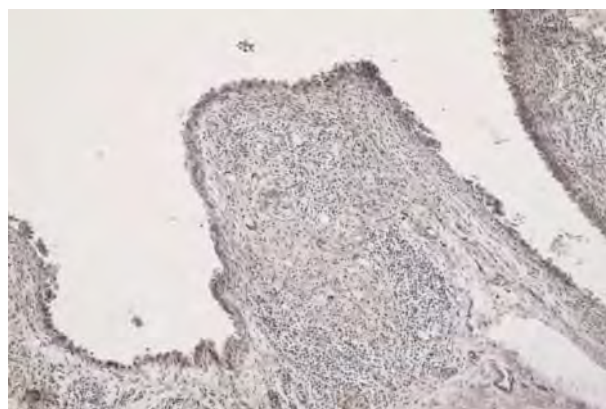


Рисунок 10 – Незначительная лимфоцитарная инфильтрация синовиальной ворсины с фиброзом стромы и небольшим количеством гликозаминогликанов. АА, леченный ибупрофеном. 28 суток. Основной коричневый, $\times 200$

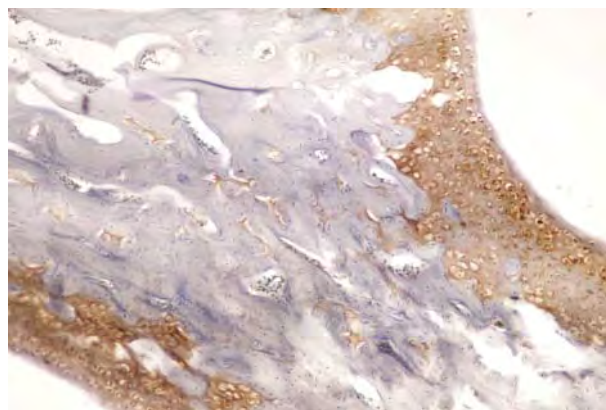


Рисунок 11 – Увеличение количества кислых и сульфатированных гликозаминогликанов в хондроцитах. АА, леченный ибупрофеном и винбороном. 28 суток. Основной коричневый, $\times 100$

У крыс, которым применяли ибупрофен в комбинации с винбороном, коллагеновые волокна фиброзной периартикулярной ткани соединялись в толстые пучки и гомогенизировались. Очаги лимфо-плазмочитарной инфильтрации регистрировались редко.

Чаще всего встречались инфильтраты из клеток фибро- и гистиоцитарного ряда. По сравнению с группой нелеченного АА и АА, леченного ибупрофеном, в хряще наблюдались менее выраженные дегенеративно-дистрофические и атрофические изменения. В базальных отделах хряща происходило усиление склерозирования межклеточного вещества и гибель клеток. Базальные отделы хряща и субхондральной пластинки часто оставались неразрушены и врастания сосудов в хрящ со стороны костно- мозговых полостей практически не наблюдалось.

У экспериментальных животных с АА, которые получали ибупрофен в комбинации с винбороном, на 28 день эксперимента установлено статистически достоверное снижение ($p \leq 0,05$) количества лимфоидных элементов на $63,6 \pm 3,3\%$ (95% ДИ: 57,2–70,1%) относительно показателей крыс с АА без лечения и составляло $2128,6 \pm 198,5$ (95% ДИ: 1736,6–5185,0) ед.,

что лишь на 19,8% превышало показатели интактных крыс ($1971,4 \pm 280,9$ (95 % ДИ: 1420,9–2522,0) ед.).

Уменьшение интенсивности воспалительной инфильтрации СО было зарегистрировано и при оценке плотности других воспалительных элементов (см. рис. 8). Тканевые базофилы, как и нейтрофильные лейкоциты встречались редко, в основном вокруг сосудов, что может свидетельствовать об уменьшении синтеза и высвобождения медиаторов воспаления (серотонина, гистамина) из тканевых базофилов.

Лучевое исследование показало, что на 28 сутки эксперимента у крыс с АА без лечения отмечалось гиперэкстензия проксимальных фаланг со сгибанием в проксимальных межфаланговых суставах и разгибанием в дистальных межфаланговых суставах, что обуславливало формирование классических для ревматического поражения изменений – «молоткообразной» деформации II–V пальцев (рис. 12).

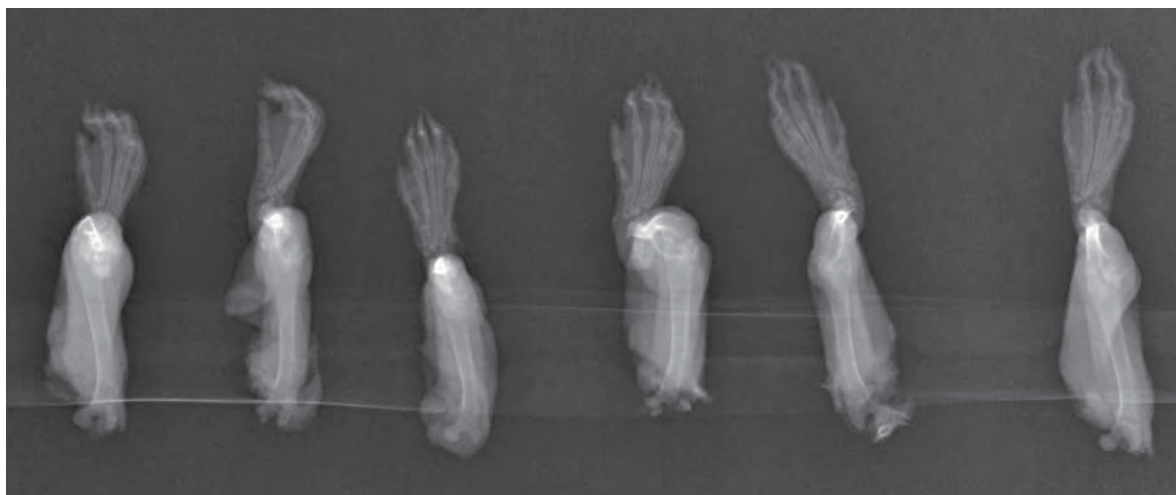

Рисунок 12 – Рентгенограммы задних конечностей крыс с адьювантным артритом без лечения на 28 сутки эксперимента в прямой проекции.

По данным КЛКТ субплантарная инокуляция СФА привела к увеличению объема всех суставов задних конечностей почти вдвое (+ 90,1%) относительно показателей интактных крыс. Наибольший прирост объема отмечался в I и V плюсне-плюсневых суставах соответственно на 142,6% ($p < 0,001$) и 162,0% ($p < 0,01$) относительно значений интактных животных. Среди плюснефаланговых суставов отчетливо выросли объемы I и V плюснефаланговых суставов – соответственно на 130,6% ($p < 0,005$) и 133,5% ($p < 0,001$) относительно показателей интактных животных. Наименьшие изменения объема суставов задних конечностей у крыс было отмечено в межфаланговых суставах, а средний прирост объема составил 52,7% относительно рассчитанных объемов суставов здоровых животных (табл. 1)

На фоне комбинированного применения ибупрофена и винборона нами было отмечено наибольшее замедление прогрессирования воспалительного процесса. На это указывало уменьшение объема суставов на фоне комбинированного лечения крыс с АА в среднем на 33,8% относительно показателей животных контрольной группы.

Характеризуя состояние суставных щелей задних конечностей у крыс, следует отметить, что развитие АА привело к значительному уменьшению ширины суставных щелей в среднем на 58,8% относительно значений интактных животных. Это согласуется с данными литературы об изменениях структурной организации суставов при ревматоидном артрите [2, 36–37]. Стоит отметить, что в I и II плюснефаланговых суставах и проксимальном межфаланговом суставе I пальца стопы нами был выявлен полный анкилоз, а в III–V плюснефаланговых суставах ширина суставной щель не превышала 0,2 мм, что более чем вдвое было ниже показатели интактных животных (см. табл. 1).

На фоне монотерапии ибупрофеном было отмечено увеличение ширины суставной щели всех суставов, однако на фоне комбинированного применения ибупрофена и винборона нами было отмечено более отчетливое увеличение ширины суставных щелей, которая практически сопоставлялась с показателями интактных животных, что указывает на способность винборона усиливать противовоспалительные свойства ибупрофена.

У интактных крыс между объемом суставов и шириной суставных щелей задних конечностей отмечено умеренная корреляционная связь ($q = 0,373 \pm 0,10$; 95% ДИ: 0,17–0,57). Развитие АА у крыс привело к снижению ($p > 0,05$) значения коэффициента Спирмана (q) на 23,0% относительно показателей интактных крыс и он составил соответственно $0,282 \pm 0,05$; 95% ДИ: 0,19–0,38, что указывает на снижение силы корреляционных связей (СКС) между исследуемыми показателями. Мототерапия АА ибупрофеном привела к незначительному увеличению СКС ($q = 0,295 \pm 0,04$; 95% ДИ: 0,21–0,38). Комбинированное применение ибупрофена и винборона привело к восстановлению ($p > 0,05$) СКС между объемом суставов и шириной суставных щелей ($q = 0,365 \pm 0,09$; 95% ДИ: 0,20–0,53), что указывает на гармонизацию противовоспалительного действия ибупрофена при его совместном применении со спазмолитиком украинского производства, которому присущие политропные фармакологические свойства.

Заключение. Проведенное исследование показало, что у экспериментальных животных с нелеченым АА на 28 день эксперимента патологические изменения регистрировались преимущественно в капсуле суставов с характерной фиброзно-кистозной трансформацией периапартулярной соединительной ткани, образованием паннуса в хрящевой поверхности суставов. Патоморфологической особенностью нелеченого АА, наряду с образованием паннуса, диффузной лимфогистиоцитарной инфильтрацией и деструкцией костной ткани, также было выявление грануляционной ткани на данном сроке наблюдения, что свидетельствовало о хроническом характере воспалительного ответа и нарушение регенераторных свойств синовиального эпителия.

Применение ибупрофена в комбинации с винбороном сопровождалось восстановлением структуры и функции хрящевой и костной ткани, о чем свидетельствовало появление кислых и сульфатированных гликозаминогликанов. Восстановление костной ткани реализовывалось путем разрастания соединительной ткани и трансформации ее в хрящ. СО была гиперплазированной с пролиферирующими синовиоцитами как макрофагального, так и секреторного типов. Только в редких случаях сохранялись явления умеренного отека и незначительная очаговая лимфогистиоцитарная инфильтрация. Таким образом, применение ибупрофена в комбинации с винбороном у крыс с АА приводило к уменьшению или отсутствию воспаления как в суставе, так и в периапартулярных тканях.

Анализ результатов конусно-лучевой компьютерной томографии и цифровой рентгенографии показал, что на фоне одновременного введения ибупрофена и винборона отмечается тенденция к усилению противовоспалительного действия исследуемого антифлогистика на пораженные адьювантным артритом суставы крыс. На это указывало уменьшение на 28 сутки эксперимента объема суставов задних конечностей в среднем на 33,8% относительно показателей контрольных животных и практически полное восстановление ширины суставных щелей исследуемых суставов. Также установлено, что винборон способен гармонизировать противовоспалительное действие ибупрофена при их совместном применении.

Благодарности. Авторы выражают благодарность за квалифицированную помощь в проведении рентгенологических исследований ассистентам кафедры радиологии и радиационной медицины Ивано-Франковского национального медицинского университета Погребенник Я. Я. и Юркевичу Б. Е.

Таблица 1 – Корреляция объема мелких суставов (mm^3) и ширины суставных щелей (mm) задней конечности крыс с адьювантным артритом на фоне применения ибупрофена и его комбинации с винборона по данным конусно-лучевой компьютерной томографии ($M \pm m$ или $Me [IQR: LQ; UQ], n = 7$)

№ п/п	Условия эксперимента		I группа		II группа		III группа		IV группа	
	Название сустава	Интактные крысы	Адьювантный артрит без лечения (контроль)	Адьювантный артрит + Ибупрофен (218 мг/кг, в/ж)	Адьювантный артрит + Ибупрофен (218 мг/кг, в/ж)	Адьювантный артрит + Винборон (11 мг/кг, в/ж)	Адьювантный артрит + Ибупрофен (218 мг/кг, в/ж)	Адьювантный артрит + Винборон (11 мг/кг, в/ж)	Адьювантный артрит + Ибупрофен (218 мг/кг, в/ж)	Адьювантный артрит + Винборон (11 мг/кг, в/ж)
		Объём сустава, mm^3	Объём сустава, mm^3	Объём сустава, mm^3	Объём сустава, mm^3	Объём сустава, mm^3	Объём сустава, mm^3	Объём сустава, mm^3	Объём сустава, mm^3	Объём сустава, mm^3
1	Первый плюснефаланговый сустав (<i>art. metatarsophalangeae I</i>)	Ширина суставной щели, mm	Ширина суставной щели, mm	Ширина суставной щели, mm	Ширина суставной щели, mm	Ширина суставной щели, mm	Ширина суставной щели, mm	Ширина суставной щели, mm	Ширина суставной щели, mm	Ширина суставной щели, mm
		3,00 [2,83; 3,92]	0,4 [0,4; 0,5]	0 [0; 0,05] $p_1 < 0,005$ (+130,6 %)	0 [0; 0,05] $p_1 < 0,005$	0,2 [0,15; 0,20] $p_1 < 0,01$ $p_2 < 0,05$	0,2 [0,15; 0,20] $p_1 < 0,01$ $p_2 < 0,05$	0,2 [0,15; 0,20] $p_1 < 0,01$ $p_2 < 0,05$	0,2 [0,15; 0,20] $p_1 < 0,01$ $p_2 < 0,05$	0,3 [0,25; 0,30] $p_1 < 0,05$ (-25%) $p_2 < 0,05$ $p_3 < 0,05$
		$q = 0,16; p = 0,7$	$q = 0,25; p = 0,6$	$q = 0,25; p = 0,6$	$q = 0,61; p = 0,13$	$q = 0,61; p = 0,13$	$q = 0,61; p = 0,13$	$q = 0,61; p = 0,13$	$q = -0,16; p = 0,7$	$q = -0,16; p = 0,7$
2	Второй плюснефаланговый сустав (<i>art. metatarsophalangeae II</i>)	Объём сустава, mm^3	Объём сустава, mm^3	Объём сустава, mm^3	Объём сустава, mm^3	Объём сустава, mm^3	Объём сустава, mm^3	Объём сустава, mm^3	Объём сустава, mm^3	Объём сустава, mm^3
		5,38 [4,71; 5,81]	9,12 [7,78; 9,96] $p_1 < 0,005$ (+69,4 %)	5,89 [4,82; 8,64] $p_1 > 0,05$ $p_2 > 0,05$ (-35,5 %)	5,89 [4,82; 8,64] $p_1 > 0,05$ $p_2 > 0,05$ (-35,5 %)	5,89 [4,82; 8,64] $p_1 > 0,05$ $p_2 > 0,05$ (-35,5 %)	5,89 [4,82; 8,64] $p_1 > 0,05$ $p_2 > 0,05$ (-35,5 %)	5,89 [4,82; 8,64] $p_1 > 0,05$ $p_2 > 0,05$ (-35,5 %)	5,38 [4,83; 6,10] $p_1 < 0,005$ (-40%) $p_2 > 0,05$ $p_3 > 0,05$	5,38 [4,83; 6,10] $p_1 < 0,005$ (-40%) $p_2 > 0,05$ $p_3 > 0,05$
		$q = -0,78; p = 0,04$	$q = -0,04; p = 0,9$	$q = -0,04; p = 0,9$	$q = -0,16; p = 0,7$	$q = -0,16; p = 0,7$	$q = -0,16; p = 0,7$	$q = -0,16; p = 0,7$	$q = -0,12; p = 0,8$	$q = -0,12; p = 0,8$
3	Третий плюснефаланговый сустав (<i>art. metatarsophalangeae III</i>)	Объём сустава, mm^3	Объём сустава, mm^3	Объём сустава, mm^3	Объём сустава, mm^3	Объём сустава, mm^3	Объём сустава, mm^3	Объём сустава, mm^3	Объём сустава, mm^3	Объём сустава, mm^3
		4,22 [3,64; 5,61]	8,74 [6,60; 9,94] $p_1 < 0,05$ (+107,1 %)	5,65 [4,77; 5,78] $p_1 > 0,05$ $p_2 < 0,05$ (-35,3 %)	5,65 [4,77; 5,78] $p_1 > 0,05$ $p_2 < 0,05$ (-35,3 %)	5,65 [4,77; 5,78] $p_1 > 0,05$ $p_2 < 0,05$ (-35,3 %)	5,65 [4,77; 5,78] $p_1 > 0,05$ $p_2 < 0,05$ (-35,3 %)	5,65 [4,77; 5,78] $p_1 > 0,05$ $p_2 < 0,05$ (-35,3 %)	4,42 [3,86; 4,71] $p_1 > 0,05$ $p_2 > 0,05$ (-49,4 %) $p_3 > 0,05$	4,42 [3,86; 4,71] $p_1 > 0,05$ $p_2 > 0,05$ (-49,4 %) $p_3 > 0,05$
		$q = 0,98; p < 0,001$	$q = -0,4; p = 0,37$	$q = -0,4; p = 0,37$	$q = -0,16; p = 0,7$	$q = -0,16; p = 0,7$	$q = -0,16; p = 0,7$	$q = -0,16; p = 0,7$	$q = -0,79; p = 0,03$	$q = -0,79; p = 0,03$
4	Четвёртый плюснефаланговый сустав (<i>art. metatarsophalangeae IV</i>)	Объём сустава, mm^3	Объём сустава, mm^3	Объём сустава, mm^3	Объём сустава, mm^3	Объём сустава, mm^3	Объём сустава, mm^3	Объём сустава, mm^3	Объём сустава, mm^3	Объём сустава, mm^3
		4,83 [4,64; 5,22]	8,36 [6,72; 9,14] $p_1 < 0,05$ (+73,0 %)	5,02 [4,45; 8,76] $p_1 > 0,05$ $p_2 > 0,05$ (-39,9 %)	5,02 [4,45; 8,76] $p_1 > 0,05$ $p_2 > 0,05$ (-39,9 %)	5,02 [4,45; 8,76] $p_1 > 0,05$ $p_2 > 0,05$ (-39,9 %)	5,02 [4,45; 8,76] $p_1 > 0,05$ $p_2 > 0,05$ (-39,9 %)	5,02 [4,45; 8,76] $p_1 > 0,05$ $p_2 > 0,05$ (-39,9 %)	4,99 [4,43; 6,13] $p_1 > 0,05$ $p_2 > 0,05$ (-40,3 %) $p_3 > 0,05$	4,99 [4,43; 6,13] $p_1 > 0,05$ $p_2 > 0,05$ (-40,3 %) $p_3 > 0,05$
		$q = 0,48; p = 0,28$	$q = -0,60; p = 0,15$	$q = -0,60; p = 0,15$	$q = -0,24; p = 0,6$	$q = -0,24; p = 0,6$	$q = -0,24; p = 0,6$	$q = -0,24; p = 0,6$	$q = 0,58; p = 0,17$	$q = 0,58; p = 0,17$

Окончание таблицы 1

5	Пятый плюснефаланговый сустав (<i>art. metatarsophalangeae V</i>)	3,51 ± 0,38	0,4 [0,4; 0,4]	8,20 ± 0,57 p ₁ < 0,001 (+133,5 %)	0,2 [0,20; 0,25] p ₁ < 0,005 (-50%)	4,44 ± 0,56 p ₁ > 0,05 p ₂ < 0,001 (-45,8 %)	0,3 [0,30; 0,35] p ₁ < 0,05 p ₂ < 0,05	4,05 ± 0,47 p ₁ > 0,05 p ₂ < 0,001 (-50,6 %) p ₃ > 0,05	0,3 [0,3; 0,3] p ₁ < 0,01 p ₂ > 0,05 p ₃ > 0,05
6	Проксимальный межфаланговый сустав первого пальца стопы (<i>art. interphalangeae proximalis I</i>)	1,96 ± 0,21	0,3 [0,25; 0,30]	2,88 ± 0,53 p ₁ > 0,05 (+46,4 %)	0 [0; 0,2] p ₁ < 0,05	1,93 ± 0,22 p ₁ > 0,05 p ₂ > 0,05 (-33,0 %)	0,3 [0,2; 0,3] p ₁ > 0,05 p ₂ > 0,05	1,69 ± 0,24 p ₁ > 0,05 p ₂ > 0,05 (-41,1 %) p ₃ > 0,05	0,3 [0,3; 0,3] p ₁ > 0,05 p ₂ > 0,05 p ₃ > 0,05
7	Проксимальный межфаланговый сустав второго пальца стопы (<i>art. interphalangeae proximalis II</i>)	2,35 ± 0,19	0,3 [0,30; 0,45]	3,04 ± 0,50 p ₁ > 0,05 (+29,5 %)	0,1 [0; 0,3] p ₁ < 0,05 (-67%)	2,86 ± 0,28 p ₁ > 0,05 p ₂ > 0,05 (-6,1 %)	0,3 [0,1; 0,3] M±m: 0,21±0,06 p ₁ > 0,05 p ₂ > 0,05	2,62 ± 0,39 p ₁ > 0,05 p ₂ > 0,05 (-13,9 %) p ₃ > 0,05	0,2 [0,2; 0,3] M±m: 0,26±0,04 p ₁ < 0,05 p ₂ > 0,05 p ₃ > 0,05
8	Проксимальный межфаланговый сустав третьего пальца стопы (<i>art. interphalangeae proximalis III</i>)	2,09 ± 0,12	0,3 [0,3; 0,4]	3,30 ± 0,39 p ₁ < 0,05 (+58,1 %)	0,2 [0,1; 0,2] p ₁ < 0,05 (-33%)	2,49 ± 0,25 p ₁ > 0,05 p ₂ > 0,05 (-24,6 %)	0,3 [0,3; 0,3] p ₁ > 0,05 p ₂ < 0,05	2,27 ± 0,42 p ₁ > 0,05 p ₂ > 0,05 (-31,1 %) p ₃ > 0,05	0,3 [0,25; 0,30] p ₁ > 0,05 p ₂ > 0,05 p ₃ > 0,05
9	Проксимальный межфаланговый сустав четвертого пальца стопы (<i>art. interphalangeae proximalis IV</i>)	1,98 ± 0,09	0,4 [0,4; 0,4]	3,13 ± 0,29 p ₁ < 0,005 (+51,5 %)	0,1 [0; 0,2] p ₁ < 0,005 (-75%)	3,04 ± 0,55 p ₁ > 0,05 p ₂ > 0,05 (-18,3 %)	0,3 [0,15; 0,30] p ₁ < 0,005 p ₂ > 0,05	2,45 ± 0,37 p ₁ > 0,05 p ₂ > 0,05 (-33,7 %) p ₃ > 0,05	0,3 [0,30; 0,35] p ₁ > 0,05 p ₂ > 0,05 p ₃ > 0,05
10	Проксимальный межфаланговый сустав пятого пальца стопы (<i>art. interphalangeae proximalis V</i>)	1,46 ± 0,22	0,3 [0,3; 0,3]	2,50 ± 0,12 p ₁ < 0,005 (+77,8 %)	0,2 [0,15; 0,20] p ₁ > 0,05 (-33%)	2,17 ± 0,24 p ₁ < 0,05 p ₂ > 0,05 (-17,6 %)	0,2 [0,15; 0,25] p ₁ > 0,05 p ₂ > 0,05	1,92 ± 0,34 p ₁ > 0,05 p ₂ > 0,05 (-25,6 %) p ₃ > 0,05	0,3 [0,2; 0,3] p ₁ > 0,05 p ₂ > 0,05 (+50%) p ₃ > 0,05

Примечания:

p₁ – уровень статистической значимости относительно интактных животных; p₂ – уровень статистической значимости относительно контрольных животных; p₃ – уровень статистической значимости в отношении группы монотерапии ибупрофеном.

Introduction. Non-steroidal anti-inflammatory drugs (NSAIDs) are the main class of medicines used in rheumatology. Suppression of inflammation is one of the main tasks of pathogenetic therapy of rheumatic diseases, since it is with a chronic inflammatory reaction that the progression of irreversible structural changes in the joints is associated [1, 2]. In the anti-inflammatory effect of NSAIDs, blockade of cyclooxygenase, a decrease in the synthesis of prostaglandins, an anti-bradykinin effect, a reduction in the permeability of the vascular wall are considered important. NSAIDs inhibit free radical reactions, stabilize lysosomal membranes, prevent the release of lysosomal enzymes, prevent the activation of immunocompetent cells in the early stages of inflammation, reduce energy metabolism, fibroblast division and collagen synthesis, reduce the severity of hyperergic inflammation, hyperemia, edema, pain, the degree of tissue destruction [1, 2].

However, the achievement of the structural and modifying effect of NSAIDs in rheumatic diseases - suppression of ectopic ossification through inhibition of osteoclast activation, neoangiogenesis and enhancement of cellular apoptosis - is possible only when administered in submaximal / maximal therapeutic doses and for a long term, since autoimmune inflammation has a self-sustaining, cyclic nature. In this situation, the risk of class-specific complications may be the main factor limiting the therapeutic potential of these drugs [1-4].

Unfortunately, unwanted reactions with NSAIDs are related to reactions of type A - frequent, predictable side effects, which are a consequence of a known pharmacological mechanism, and can be observed in any patient. The most frequent adverse reactions in the use of NSAIDs are gastro- and enterotoxicity, hepatotoxicity, nephrotoxicity, thrombotic complications, decreased synthesis of proteoglycans of the cartilaginous tissue, and allergic reactions [3-11].

In our previous studies we have found out that Ukrainian vinboron, the antispasmodic with polytrophic pharmacological effects, can improve the safety profile of the popular non-steroidal antiphlogistics ibuprofen and can also potentiate its anti-inflammatory effect. That fact has become the background to a detailed study of the therapeutic action mechanisms of these drugs when they are used together [12-16].

Aim of the study. To characterize the influence of vinboron (11 mg/kg, i.g.) on the anti-inflammatory activity of ibuprofen (218 mg/kg, i.g.) when combined, in a model of experimental rheumatoid arthritis according to pathomorphological, morphometric and cone-ray computerized tomography of rats' hind limbs.

Materials and methods. The study was carried out on 28 mature male rats divided into 4 groups: I - intact rats (n = 7), II - rats with modeled AA without treatment (control), III - rats with AA (n = 7), treated with ibuprofen (218 mg/kg, intragastrical), IV - rats with AA (n = 7), ibuprofen treated (218 mg/kg, intragastrical) in combination with vinboron (11 mg/kg, intragastrical).

To reproduce the conditions for the administration

of ibuprofen corresponding to its clinical use, we selected a model of experimental rheumatoid arthritis (RA) - adjuvant arthritis (AA, another name - Pearson's arthritis (Pearson S.M. et al., 1959) in rats that has all morpho-functional signs of RA and is accompanied by a typical reaction, the main link of which is T-cell immunity [17].

AA was modeled by subcutaneous administration of a complete Freund's adjuvant - CFA (*Thermo scientific, USA*), 100 µl/per rat) that contains polysaccharides of heat-killed Koch bacillus (*Mycobacterium tuberculosis - Mtb*, 5 mg/ml) and complex fatty acids (lanolin derivatives) with an emulsifier (petroleum jelly) at the ratio of 1:2 to the right hind limbs of rats [18-23]. The day of the adjuvant administration was counted as Day 0 (zero-day) of the experiment.

Treatment AA was conducted from 14 to 28 days by intragastrical administration of the drugs under study. The onset of drug administration corresponded to the maximum inflammatory response [18-19]. Ibuprofen (*Pharmaceutical Company «Darnitsa», Ukraine*) was administered intragastrically as a suspension based on polyoxymethylene (20) sorbitan monooleate emulsifier (the other names are: *Tween 80, Polysorbate-80, E433*) and water pro injectionibus (*Limited Liability Company «Galichpharm», Ukraine*), vinboron (*Privatne Accessionary Partnership The Science Center of the Vibration Center «Borschagiv Chemically Pharmaceutical Plant», Ukraine*), dissolved in water pro injectionibus (*Limited Liability Company «Galichpharm», Ukraine*), was administered 60 minutes before the administration of ibuprofen, twice in day.

To extrapolate the average therapeutic doses for humans to equivalent efficiency doses for rats, we recalculated the data by Rybolovlev's method (*Rybolovlev Yu. R. et al., 1979*) [24]. The dose of ibuprofen (*Pharmaceutical Company «Darnitsa», Ukraine*) for a human being is 2400 mg (0.8 g 3 times a day), which has a sufficient anti-inflammatory activity and is recommended for treatment of RA [1-2, 25]. If recalculated, in efficiency this is an equivalent dose for rats (218 mg/kg).

The dose of vinboron (*Privatne Accessionary Partnership The Science Center of the Vibration Center «Borschagiv Chemically Pharmaceutical Plant», Ukraine*) for a human being 120 mg (for 0.04 g 3 times a day), which is recommended for use in the treatment of patients with peptic ulcer of the stomach and duodenum corresponds to a dose for rats of 11 mg/kg [26-28].

The dose of vinboron (*Privatne Accessionary Partnership The Science Center of the Vibration Center «Borschagiv Chemically Pharmaceutical Plant», Ukraine*) for a human being recommended for treatment of patients with peptic ulcer of the stomach and duodenum is 120 mg (0.04 g 3 times a day), and it corresponds to the dose for rats of 11 mg/kg [26-28].

The animals were euthanized on the 28th day of the experiment by a cervical dislocation under inhaled trichloromethane (CHCl₃) anesthesia. It was followed by the amputation of the hind limbs at the level of the hocks (art. coxae) and fixation of the material in 10.0% aqueous

solution of neutral formalin. The ankle joints were decalcified. The drugs were prepared according to the standard procedure, histological sections 5–7 microns thick were stained with hematoxylin and eosin, picrofuxin sensu van Gieson, the main brown sensu Shubich, the combination of the main brown and strong green dye, and the Periodic Acid – Schiff (PAS) reaction with alcian blue [29–33]. Microscopy and photographing of histological preparations were carried out with the light microscope OLIMPUS BX 41 at magnifications of 40, 100, 200 and 400 times. The obtained images were processed and morphometry was carried out with the program “Quick PHOTO MICRO 2.3”. The contents of the cellular elements was determined on the basis of the equivalent unit area (1 mm²). Our morphometric studies were based on the principles set forth in the manual by Avtandilova G.G. (2002) [29].

According to the data obtained by Aurell Y. et al. (2014) [34], in the diagnosis of RA an informative method of instrumental diagnosis is computerized tomogra-

phy. Taking into account the small size of the investigated material, we performed Cone Beam Computerized Tomography (CBCT).

The study was carried out on the basis of the Center for Medical 3D Diagnostics (*Lviv, Ukraine*) using a digital panoramic cone-ray tomographic scanner “Point 3D Combi 500” (*PointNix, South Korea*), using a planar sensor with a scanning site of 9 × 12 mm and a radial load of 30–100 μSv [35–38]. Scanning was carried out with a voltage of 52.0 kV and the electric current of 6.0 mA which had been determined empirically as optimal for the study of the hind limbs of rats. The multiplanar reconstruction (Multi-Planar Reconstruction – MPR) of bone structures was performed on the basis of the software “RealScan” with high resolution.

Using the “RealScan-CD Viewer” software (*PointNix, South Korea*), joint width and height measurements were carried out, and the width of the joint gap was determined (Fig. 1).

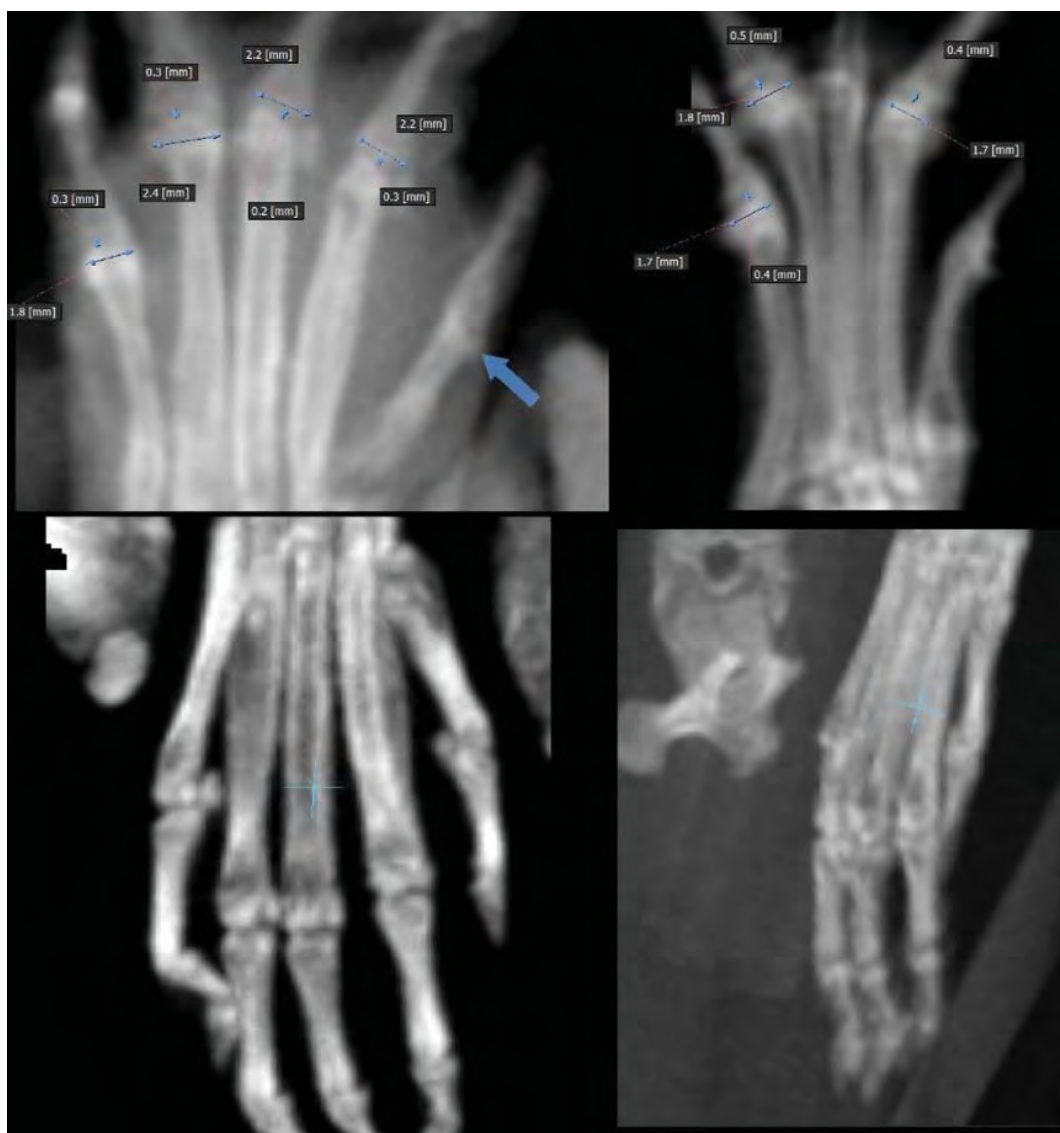

Figure 1 – Cone-ray tomogram of the rat foot in the program window «RealScan – CD Viewer»

The measurements of the investigated parameters were carried out according to the unified algorithms: the width of the joint was determined in the frontal plane with preliminary adjustment of the vector lines parallel to the longitudinal axes of the bone structures of the study site and an increase in the thickness of the shear display up to 2 mm.

The measurements of the height of the joint was carried out along its middle part in the sagittal plane with the preliminary adjustment of the sagittal vector parallel to the longitudinal axis of the proximal tubular bone, with an additional increase in the thickness of the shear display up to 2 mm. The width of the articular slots was measured between the end plates of the articular surfaces in the frontal (rarely sagittal) plane with the preliminary adjustment of the vector lines, according to the above techniques. The proposed algorithm made it possible to minimize the phenomena of spatial superposition of anatomical structures.

For the integral characteristics of the linear dimensions of the joints of the hind limbs of rats, we proposed a formula for calculating the joint volume (Patent of Ukraine No. UA 117538) [39]. The cylinder was conventionally chosen as the nearest figure of the corresponding spatial organization of small joints (fig. 2).

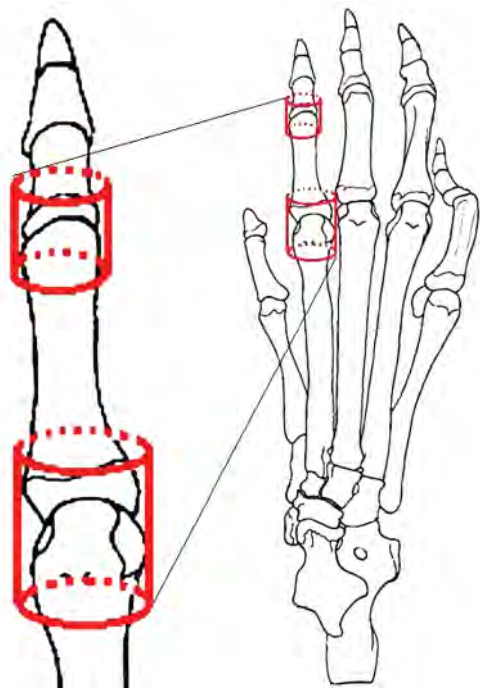


Figure 2 – Evaluation of the small joints volume on the basis of geometric modeling as illustrated by metatarsophalangeal and proximal interphalangeal joints of the second finger of the hind right limb of a rat

The height of the cylinder was taken as the height of the joint. The radius of the cylinder was calculated as half the width of the joint, which was measured in the frontal plane ($R = \frac{1}{2}$ of the joint width, mm). The volume was calculated by the formula $V = \pi \times R^2 \times h$, where V is the joint volume (mm^3), π is the mathematical constant reflect-

ing the ratio of the circumference to its diameter and it is 3.14; R is the radius of the circumference at the base of the cylinder ($\frac{1}{2}$ of the joint width, mm) h is the height of the cylinder (joint height in the sagittal plane, mm) [39].

The evaluation of the effectiveness of anti-inflammatory therapy was carried out by comparing the volumes of ten joints (I – V metatarsophalangeal and proximal interphalangeal joints of I – V of the toes) calculated by the linear dimensions obtained, the width and height of the bone rows of the mold and metatarsal, and the width of the articular clefts of ten joints (I – V metatarsophalangeal and proximal interphalangeal joints of the joints of I – V of the toes of the foot) under different experimental conditions and comparing the width of the joint gap in corresponding joints. The discrepancies were expressed in % with respect to the indices of intact animals and animals with AA without treatment.

All the experimental studies on laboratory animals were conducted in accordance with the requirements of good laboratory practice (GLP) and in compliance with the main provisions of the Council of Europe Convention on the Protection of Vertebrate Animals used in experiments and other scientific purposes of March 18, 1986, the Directive of the European Parliament and Council EU 2010/63/EC of 22 September 2010 on the protection of animals used for scientific purposes; Order of the Ministry of Health of Ukraine from December 14, 2009, No. 944 “On approval of the procedure for preclinical study of medicinal products and examination of materials for preclinical study of medicinal products” and the Law of Ukraine of February 21, 2006 No. 3447-IV “On the Protection of Animals from Cruel Treatment” [40].

Statistical processing of the obtained results was carried out using the application program for working with spreadsheets “Microsoft Office Excel 2003; 2013” (Microsoft Corporation, USA) using the “Real Statistics” extension in the Windows XP Professional environment (Microsoft Corporation, USA). The character of the distribution of the values in each group of the sample was estimated using W value in Shapiro-Wilk test ($n < 50$).

The homogeneity of the dispersions was determined by Levene’s test. To assess the significance of the revealed differences in the studied parameters under different experimental conditions, a statistical analysis was performed using parametric and nonparametric criteria. Since all the investigated quantities obeyed the law of normal distribution (Gauss-Laplace’s distribution), the reliability of the differences between them was determined in pairs by Student’s criterion. The values obtained were compared with the critical values at the confidence level above 95.0% ($p \leq 0.05$), above 99.0% ($p \leq 0.01$), above 99.5% ($p \leq 0.005$), and above 99.9% ($p \leq 0.001$) and the conclusion about the error probability was made.

At the abnormal distribution of at least one of the groups of independent quantities, the differences between them were determined in pairs by the nonparametric U-criterion ranked by Mann-Whitney.

To evaluate the relationship between variables under the condition of normal distribution of values, the one-factor correlation analysis was carried out according

to Pearson or the rank correlation analysis sensu Spearman with an abnormal distribution. By the value of the absolute value sensu Pearson coefficient (r) or sensu Spearman coefficient (ρ), the correlation relation was characterized by the following criteria: $r < 0$ – feedback; $0 \leq |r| < 0.1$ – no connection; $0.1 \leq |r| < 0.3$ – weak; $0.3 \leq |r| < 0.7$ – moderate; $0.7 \leq |r| < 0.99$ – strong; $0.99 < |r| \leq 1$ – full (functional) and indicated the probability of error (p) of the identified links. The character of the direction of the connection was determined depending on the sign of the correlation coefficient: a direct connection with a positive sign (+) and an inverse in the case of a negative sign (–).

Digital data in the case of a normal distribution of quantities are given in the form “ $M \pm m$ ” ($M \pm SE$), where M is the arithmetic meaning, m (SE) is the standard error of the arithmetic meaning or M (95% CI: 5%–95%), where 95% CI is 95% Confidence interval (CI). With an abnormal distribution of the values obtained, the data are presented in the form $Me [LQ; UQ]$, where Me is the median [$LQ; UQ$], i.e. the upper limit of the lower (first) quartile (lower quartile – LQ) and the lower limit of the upper (third) quartile (upper quartile – UQ).

For the graphical representation of the data, the box-and-whiskers diagrams were selected. On them the maximum and minimum values were displayed in the case of an abnormal distribution of values or a 95% confidence interval in the normal distribution, the Interquartile range (IQR) in the form of a box from the 25-th to the 75-th percentile in the case of an abnormal distribution of values or the boundary of the standard error of the arithmetic meaning at the normal distribution of quantities, the median and / or the average arithmetic meaning [41].

Results and discussion. On the 28-th day of the experiment, a pathomorphological study of the synovial membrane (SM, synovium) of the ankles of the experimental animals with AA without treatment showed a predominance of chronic productive inflammation with a significant proliferative component and degenerative - dystrophic changes in the cartilage and fibrous connective tissue surrounding the synovial cartilage.

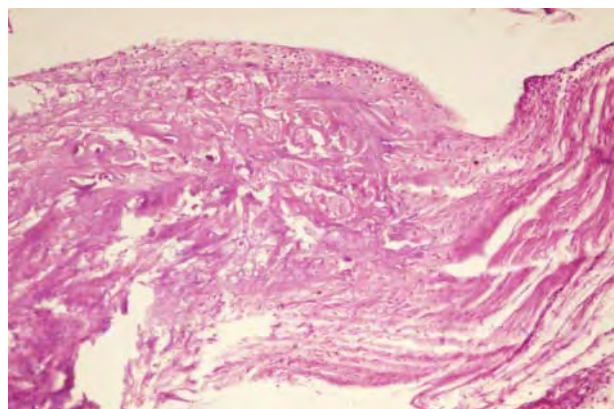


Figure 3 – Degenerative changes in cartilage with the formation of pannus. AA without treatment. 28th day. Stained with hematoxylin and eosin, $\times 200$

The articular surface lost its boundaries, often with uneven contours, had various depth defects, which were observed in 60.0% of animals with untreated AA. Almost all the animal cartilage specimens studied in the control group of animals showed signs of pannus formation, which sometimes completely invaded the cartilage, replacing it with a connective tissue (fig. 3). In periarticular tissues, along with their edema, massive cell infiltration, mainly lymphoid with accumulation of plasmocytes, giant multinucleate cells, forming granulomas, which were surrounded by collagen fibers, was noted.

Inflammatory infiltrates often extended to the dermis, sometimes even with the infiltration of the skin. In the periarticular fibrous tissue, the collagen fibers formed densely packed bundles, between which thin layers of loose connective tissue with a pale alcian-positive color were detected. In the subchondral regions, cellular proliferates of fibroblasts, chondroblasts and the formation of a homogeneous cartilage matrix between them were recorded. In the zones of proliferating chondroblasts and in the matrix, an intense alcian-positive reaction was detected. In a number of cases against a background of homogeneous chondromucoid the zones of proliferation of low-grade chondroblasts of embryonic type with a large nucleus and a narrow rim of the cytoplasm were detected.

Sometimes these cells were located radially, sometimes chaotically. Cystic cavities and granulomas with cells of necrobiotic cell changes were observed in the center of cellular clusters. In other areas similar cellular proliferates were absent. Along with cellular proliferates, cystic cavities of various sizes were observed in some parts of the periarticular connective tissue, in others fragmented, rounded foci of cartilaginous tissue with an alcianophilic reaction with significant dystrophy of both the matrix and the cells could be observed (Fig. 4).

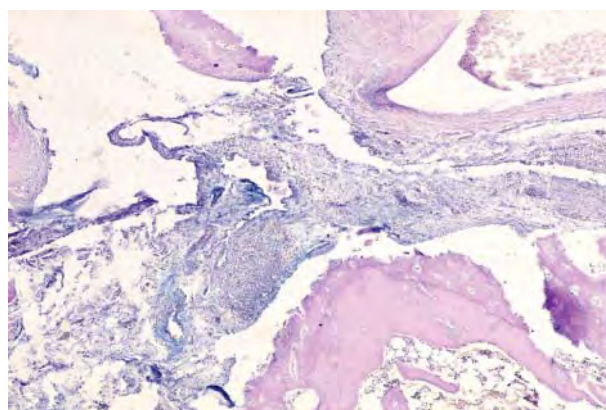


Figure 4 – Focal clusters of alcian-positive substances in periarticular connective tissue with lymphoplasmocytic infiltration and degenerative cartilage changes. AA without treatment. 28th day. Combined Schick Test – alcian blue, $\times 100$

Synovium consisted of thickened synovial folds due to the focal proliferation of fibrous, fatty, sometimes granulation tissue with diffuse inflammatory infiltration. Large clusters of lymphoid elements with single epithelioid

and giant multinucleate cells were found frequently in the villi of the SM, sometimes creating granulomas.

A large number of hypertrophic synovial villi was noted, some of them were narrow and elongated, others were thickened. In many areas the surface of synovium and villi was covered with a thick layer of proliferating synoviocytes, of both – secretory and phagocytic types. Their stroma was with edema due to an increase in the number of acidic glycosaminoglycans, which was confirmed by a positive coloration when using a combined Schick test with alcian blue (fig. 5).

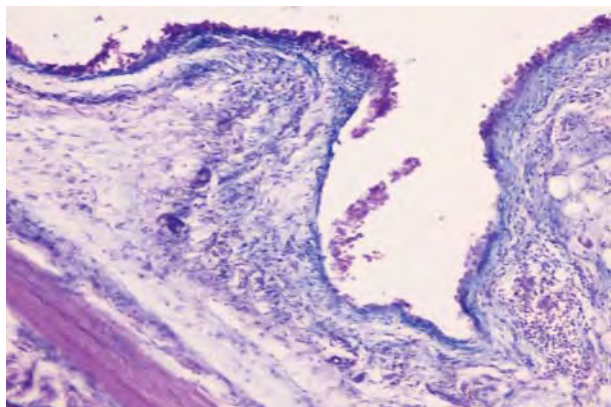


Figure 5 – Accumulation of acid glycosaminoglycans (blue) in fibrous tissue of synovial villi, focal proliferation and desquamation of synoviocytes. AA without treatment. 28th day. Combined PAS-reaction – alcian blue, × 200

The chondrocytes located below had pycnotic nuclei, which indicated the local damage to the articular cartilage. In contrast to the fibrous tissue of the villi SM the chondrocytes were observed to reduce the production of both acidic and sulfated glycosaminoglycans, which was clearly visible when the preparations were stained brown. In the deep sections of the SM, the emergence of foci of fibrous connective tissue with areas of proliferation of fibroblasts and places of cystic enlightenments was determined (Fig. 6).

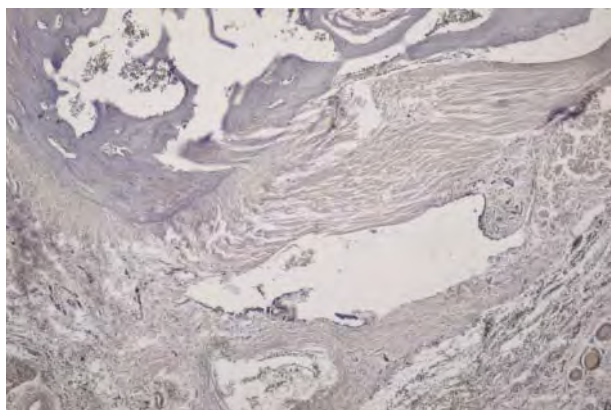


Figure 6 – Reduction in the number of acidic and sulfated glycosaminoglycans in the cartilaginous tissue, cystic enlightenment in the surrounding joint of the connective tissue. AA without treatment. 28th day. Basic brown, × 100

The cells of the inner cartilage layer were slightly differentiated, resembling chondrocytes, but lost the orthochromatic stains typical of glycosaminoglycans of hyaline cartilage.

The cartilage surfaces of some joints were deformed due to synovitis, the border between cartilage and connective tissue was almost invisible. On the surfaces where the cartilage directly contacted the synovitis and pannus, it was refined, losing the characteristic zonal location of the chondrocytes. The large areas of the articular surface were practically devoid of the cartilaginous cover and lined with granulation and fibrous tissue. The granulation tissue that was growing into the cartilage was marked by the replacement of its newly formed bone girders or fibrous tissue around it. In some places the joint surface was completely deprived of the cartilaginous cover to a greater or lesser extent and was replaced by a granulation, fibrous or fatty tissue that sometimes filled the bone marrow spaces.

The cells of granulation tissue were observed mainly in intermediate and deep CO zones and consisted mainly of capillaries, fibroblasts, histiocytes, lymphocytes and individual multinucleated cells. In the central sections of such infiltrates degenerative changes in the basic substance were noted, and that substance was surrounded by connective tissue fibers. When coloring the sections sensu van Gieson, the sclerotically altered areas were painted red (fig. 7) and were focally positive in the process of the PAS-reaction.

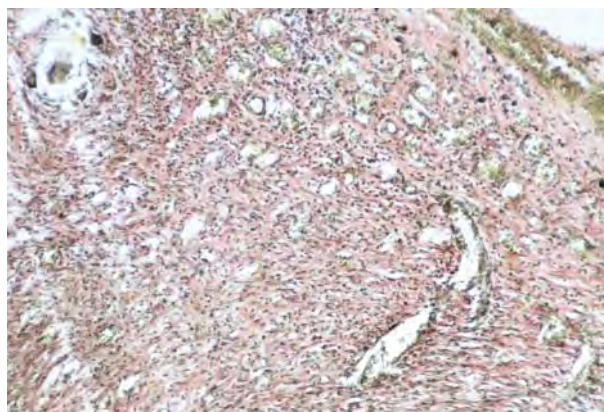


Figure 7 – Granulation tissue with a large number of capillaries and perivascular proliferation of fibrous fibers, single multinucleated cells. AA without treatment. 28th day. Painted sensu van Gieson, × 100

When using the histochemical method sensu van Gieson, the collagen fibers and the walls of the vessels acquired a brighter red color. Schick test of collagen beams was uneven. The cartilage cells were of different sizes – from small ones with wrinkled core to large ones with light, swollen nuclei. In some chondrocytes the nuclei did not appear, because they were wrinkled and arranged in the form of crescents under the capsule of the joint.

Unlike untreated AA in rats treated with ibuprofen and ibuprofen with vinboron, no granulation tissue appeared during this study period (28 days).

In the AA group treated with ibuprofen in deep SM, a significant amount of fibrous connective tissue with proliferating fibroblast foci was recorded. The attention was also paid to the focal changes in blood vessels, mainly of the arterial type, in which thickening of the intima was noted due to proliferation of the endothelium, homogenization of the muscular layer and perivascular sclerosis.

The morphometric analysis of the cellular composition of inflammatory CO infiltrates in rats with AA without treatment established statistically significant ($p \leq 0.05$) prevalence of lymphocytes, epithelioid cells of plasmocytes and macrophages over other cellular elements. So, the number of lymphocytes was increased by $232.5 \pm 40.8\%$ (6086.0 ± 674.5 , 95% CI: 4763.7–7407.4 units), epithelioid cells by 14.3 [7.1–105.4] % (800 [800–1400] units), plasmocytes by $271.5 \pm 97.1\%$ (986.0 ± 82.9 , 95% CI: 823.3–1148.2 units), macrophages by $255.7 \pm 55.7\%$ (1228.6 ± 60.6 , 95% CI: 1109.9–1347.4 units) in comparison with the intact rats on the 28th day of the experiment, indicating chronicity and immune character of inflammation (Fig. 8 A, B, C, K).

Along with lymphocytic and macrophage infiltration, a significant ($p \leq 0.05$) increase in the number of tissue basophils (+ 150.0 [123.8–237.1] %) and fibroblasts (+ 63.2 [40.0–88, 3] %) in the stroma of SM – 350.0 [300.0–425.0] units and 2100.0 [1525.0–2200.0] units respectively, in comparison with the indices of animals of other groups (see Fig. 8 D, F). Most of the tissue basophils were in an active state, as evidenced by their degranulation, which was well manifested around the vessels of the stroma of SM when staining the main brown (Fig. 9).

As we can see in Figure 8, the significant proliferation of fibroblasts was observed in SM, and their number increased according to the morphometric data in all the groups.

In the group of rats with AA, treated with ibuprofen, next to the sites of articular cartilage degeneration, there were always unchanged areas usually free of synovial pannus. The lympho-histiocytic infiltrates did not go beyond the periarticular connective tissue.

In experimental animals with AA who were administered ibuprofen on the 28th day, moderate inflammation was noted in the periarticular connective tissue, sometimes with the formation of epithelioid and giant cell granulomas, circulatory disorders, stasis in the vessels of the microcirculatory bed with insignificant perivascular edema. The surface defects of the cartilaginous tissue were noted in 10.0% of animals treated with ibuprofen and practically did not appear in the group of combined use of ibuprofen and vinboron. The skin had an ordinary

histological structure in 80.0% of experimental animals treated with ibuprofen and 90.0% of rats treated with ibuprofen and vinboron.

Microscopically in the rats of the monotherapy ibuprofen group and the group of combined use of ibuprofen and vinboron, pannus formation also took place. However, the intensity of fibrillogenesis was significantly less than in untreated AA, which was confirmed by morphometric examination data (see Fig. 8), sometimes there were small areas where connective tissue tightly fused with cartilaginous.

Occasionally, the small cell-length areas and areas with very narrow cartilage were identified, where chondrocytes were located only in 2–3 rows. Unlike untreated AA, acidic and sulfated glycosaminoglycans were not detected when the preparations of alcian blue were painted in connective tissue, however, their number increased in the cartilaginous tissue, which was confirmed by a positive reaction when using the main brown (Fig. 10, 11).

In rats treated with ibuprofen in combination with vinboron, the collagen fibers of fibrous periarticular tissue were joined into thick beams and homogenized. Foci of lympho-plasmocyte infiltration were rarely recorded. The most common infiltrates were from fibro- and histiocytic cells. Compared with the group of untreated AA and AA treated with ibuprofen, less expressed degenerative-dystrophic and atrophic changes were observed in the cartilage. In the basal parts of the cartilage there was an increase in sclerosis of the intercellular substance and cell death. Basal parts of the cartilage and subchondral plate often remained undisturbed and there was practically no growth of vessels in the cartilage from the side of the bone marrow cavities.

In experimental animals with AA who received ibuprofen in combination with vinboron, on the 28th day of the experiment a statistically significant decrease ($p \leq 0.05$) of the number of lymphoid elements was found to be $63.6 \pm 3.3\%$ (95% CI: 57.2–70.1%) with respect to the indices of rats with AA without treatment and it was 2128.6 ± 198.5 (95 % CI: 1736.6–5185.0) units, which was only 19.8 % higher than that of intact rats (1971.4 ± 280.9 (95 % CI: 1420.9–2522.0) units).

The reduction in the intensity of inflammatory infiltration of CO was also recorded when assessing the density of other inflammatory elements (see Fig. 8). Tissue basophils, like neutrophilic leukocytes, were rare, mostly around the vessels, which may indicate a decrease in the synthesis and release of inflammatory mediators (serotonin, histamine) from tissue basophils.

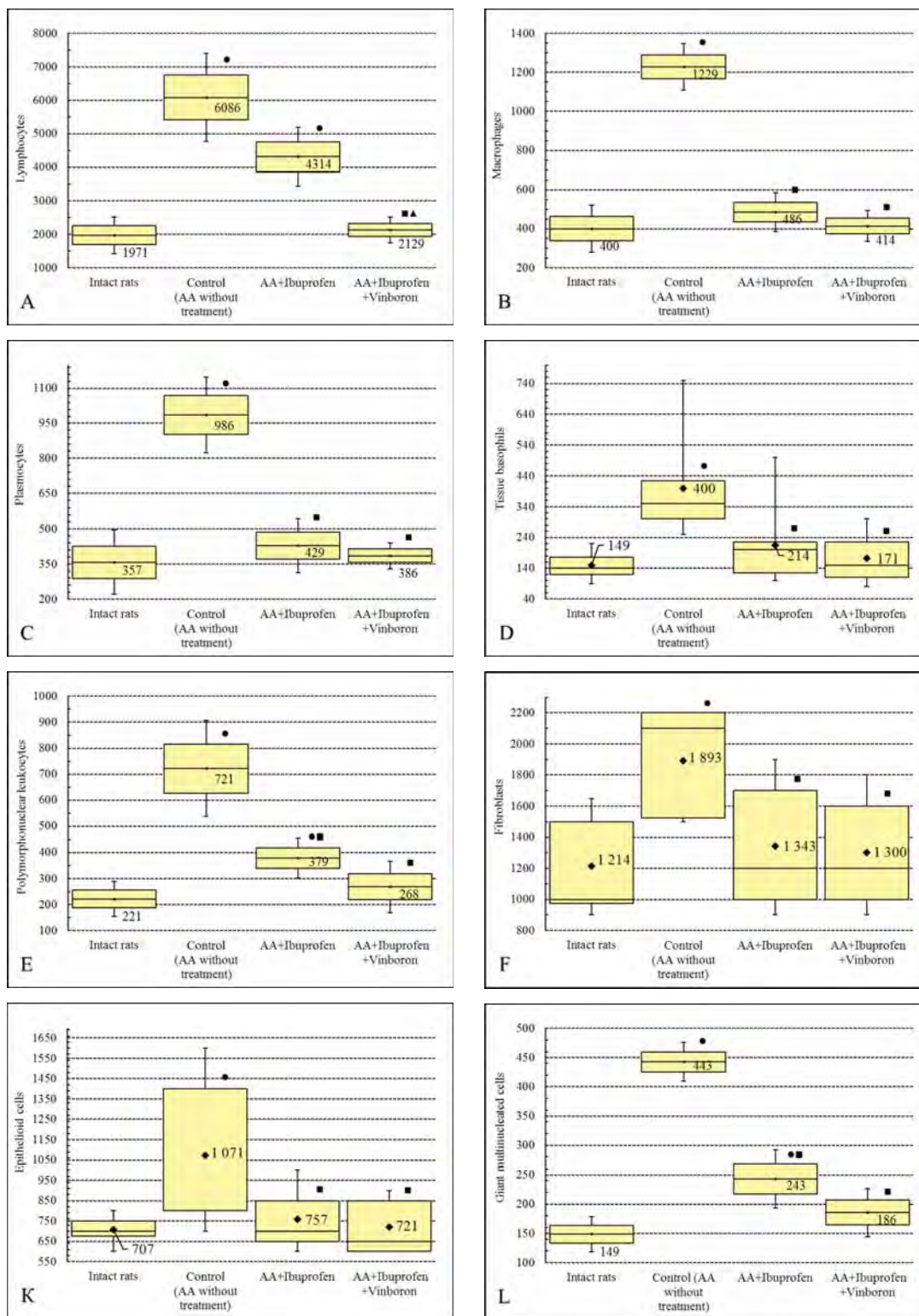


Figure 8 – Density of the cellular elements of the synovial membrane of the ankle joint of rats (per 1 mm²) with adjuvant arthritis on the 28th day of the experiment

Notes:

- – $p \leq 0,05$ relatively intact animals;
- – $p \leq 0,05$ relatively controlled animals;
- ▲ – $p \leq 0,05$ with respect to the monotherapy group ibuprofen;

to Fig. 8: A, B, C, E, L – the distribution of the values of each group of the sample population is normal. The boxes include the value of the standard error of the arithmetic meaning, vertical lines outside the boxes denote 95% confidence interval. The horizontal line and the number inside the box are arithmetic meanings;

to Fig. 8 D, F, K: the distribution of the quantities is abnormal. The boxes include the results from the 25th to 75th percentiles. The vertical lines outside the boxes are the minimum and maximum values. The horizontal line inside the box is a median, the figures indicate the arithmetic meanings.

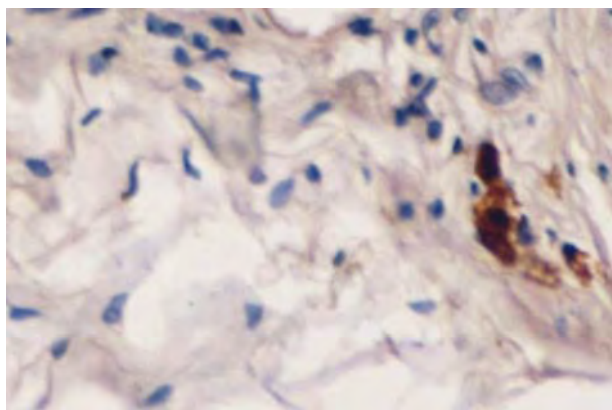


Figure 9 – Tissue basophils in a state of degranulation around the vessels of the stroma of SM. AA without treatment, 28 days. Basic brown, × 400

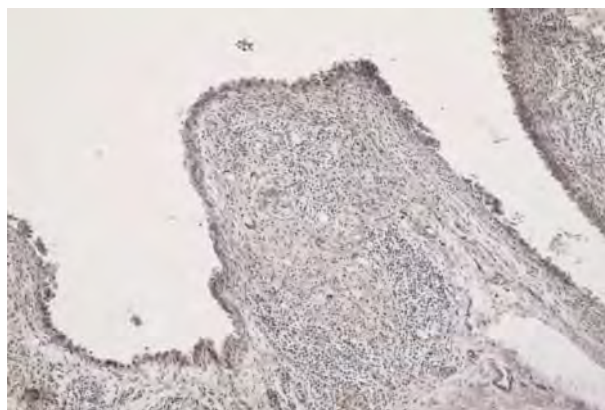


Figure 10 – Minor lymphocytic infiltration of synovial villi with stromal fibrosis and a small number of glycosaminoglycans. AA, treated with ibuprofen. The 28th day. Basic brown, × 200

The carried out radiation study showed that on the 28th day of the experiment, hyperextended of proximal phalanges with flexion in proximal interphalangeal joints and extension in distal interphalangeal joints were observed in AA rats without treatment, which caused the formation of classical rheumatic lesions – a hammer-shaped deformation of II–V toes (Fig. 12).

According to the CBCT (Cone Beam Computed Tomography), subcutaneous inoculation of CFA resulted in an increase in the volume of all joints of the hindlimbs by almost a half (+ 90.1%) relative to the indices of intact rats. The greatest increase in volume was noted in I and V sprouts-metatarsal joints by 142.6% ($p < 0.001$) and 162.0 % ($p < 0.01$), respectively, relative to the values of intact animals. Among the metatarsophalangeal joints, the volumes of I and V metatarsophalangeal joints increased by 130.6 % ($p < 0.005$) and 133.5 % ($p < 0.001$), respectively, relative to the indices of intact animals. The smallest changes in the volume of the hind limb joints in rats were noted in the interphalangeal joints, and the average increase in volume was 52.7 % relative to the calculated joint volume of healthy animals (Tab. 1).

Against the background of the combined use of ibuprofen and vinboron, we observed the greatest slowdown

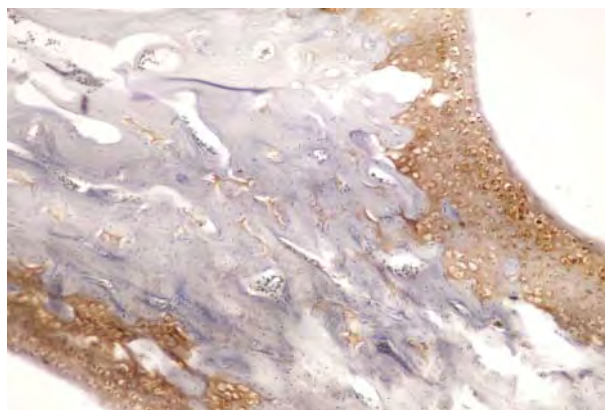


Figure 11 – Increase in the number of acidic and sulfated glycosaminoglycans in chondrocytes. AA, treated with ibuprofen and vinboron. The 28th day. Basic brown, × 100

in the progression of the inflammatory process. This was indicated by a decrease in the volume of the joints against the background of combined treatment of rats with AA on average by 33.8 % relative to the animals in the control group.

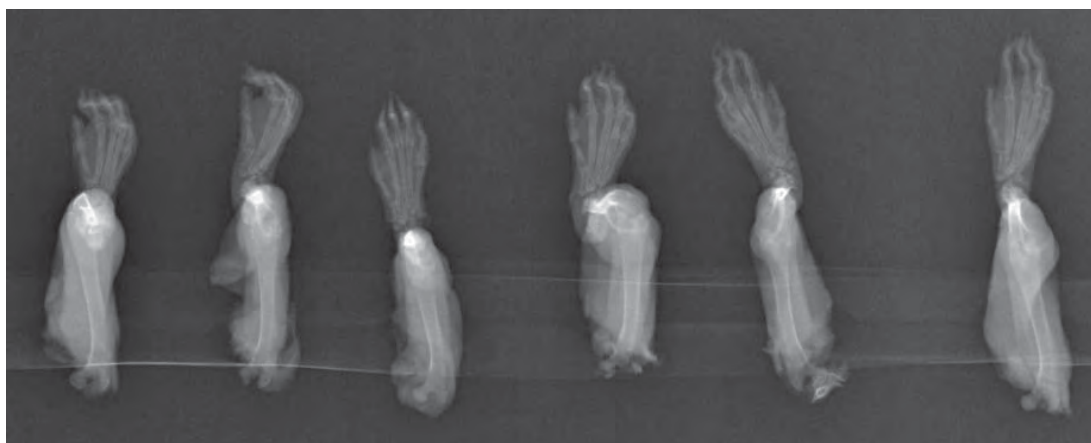

Figure 12 – Roentgenograms of the hind limbs of rats with adjuvant arthritis without treatment on the 28th day of the experiment in a direct projection.

Table 1 – Correlation of the volume of small joints (mm³) and width of articular slots (mm) of the hind limbs of rats with adjuvant arthritis against the background of ibuprofen and its combination with vinboron according to cone-ray computerized tomography (M ± m or Me [IQR: LQ; UQ], n = 7)

No. in order	The experimental conditions Name of joint	I group Intact rats		II group Adjuvant arthritis without treatment (control)		III group Adjuvant arthritis + Ibuprofen (218 mg/kg, i.g.)		IV group Adjuvant arthritis + Ibuprofen (218 mg/kg, i.g.) + Vinboron (11 mg/kg, i.g.)	
		Volume of the joint, mm ³	Width of the joint space, mm	Volume of the joint, mm ³	Width of the joint space, mm	Volume of the joint, mm ³	Width of the joint space, mm	Volume of the joint, mm ³	Width of the joint space, mm
1	The first metatarsophalangeal joint (art. metatarsophalangeae I)	3.00 [2.83; 3.92]	0.4 [0.4; 0.5]	6.92 [5.83; 7.38] p ₁ < 0.005 (+130.6 %)	0 [0; 0.05] p ₁ < 0.005	6.23 [5.81; 6.73] p ₁ < 0.05 p ₂ > 0.05 (-10.0 %)	0.2 [0.15; 0.20] p ₁ < 0.01 p ₂ < 0.05	3.86 [2.92; 4.45] p ₁ > 0.05 p ₂ > 0.05 (-44.3 %) p ₃ > 0.05	0.3 [0.25; 0.30] p ₁ < 0.05 (-25%) p ₂ < 0.05 p ₃ < 0.05
		q = 0.16; p = 0.7		q = 0.25; p = 0.6		q = 0.61; p = 0.13		q = -0.16; p = 0.7	
2	The second metatarsophalangeal joint (art. metatarsophalangeae II)	5.38 [4.71; 5.81]	0.5 [0.4; 0.5]	9.12 [7.78; 9.96] p ₁ < 0.005 (+69.4 %)	0 [0; 0.05] p ₁ < 0.005	5.89 [4.82; 8.64] p ₁ > 0.05 p ₂ > 0.05 (-35.5 %)	0.2 [0.20; 0.25] p ₁ < 0.005 (-60%) p ₂ < 0.05	5.38 [4.83; 6.10] p ₁ > 0.05 p ₂ > 0.05 (-41.0 %) p ₃ > 0.05	0.3 [0.2; 0.3] p ₁ < 0.005 (-40%) p ₂ > 0.05 p ₃ > 0.05
		q = -0.78; p = 0.04		q = -0.04; p = 0.9		q = -0.16; p = 0.7		q = -0.12; p = 0.8	
3	The third metatarsophalangeal joint (art. metatarsophalangeae III)	4.22 [3.64; 5.61]	0.4 [0.30; 0.45]	8.74 [6.60; 9.94] p ₁ < 0.05 (+107.1 %)	0.2 [0.20; 0.25] p ₁ < 0.05 (-50.0%)	5.65 [4.77; 5.78] p ₁ > 0.05 p ₂ < 0.05 (-35.3 %)	0.4 [0.3; 0.4] p ₁ > 0.05 p ₂ < 0.05	4.42 [3.86; 4.71] p ₁ > 0.05 p ₂ > 0.05 (49.4 %) p ₃ > 0.05	0.4 [0.35; 0.40] p ₁ > 0.05 p ₂ > 0.05 p ₃ > 0.05
		q = 0.98; p < 0.001		q = -0.4; p = 0.37		q = -0.41; p = 0.36		q = 0.79; p = 0.03	
4	The fourth metatarsophalangeal joint (art. metatarsophalangeae IV)	4.83 [4.64; 5.22]	0.5 [0.35; 0.50]	8.36 [6.72; 9.14] p ₁ < 0.05 (+73.0 %)	0.2 [0.2; 0.3] p ₁ < 0.05 (-60%)	5.02 [4.45; 8.76] p ₁ > 0.05 p ₂ > 0.05 (-39.9 %)	0.3 [0.3; 0.4] p ₁ > 0.05 (-40%) p ₂ > 0.05 (+50%)	4.99 [4.43; 6.13] p ₁ > 0.05 p ₂ > 0.05 (-40.3 %) p ₃ > 0.05	0.4 [0.3; 0.4] p ₁ > 0.05 (-20%) p ₂ < 0.05 (+100%) p ₃ > 0.05
		q = 0.48; p = 0.28		q = -0.60; p = 0.15		q = -0.24; p = 0.6		q = 0.58; p = 0.17	

Table 1 continued

5	The fifth metatarsophalangeal joint (<i>art. metatarsophalangeae V</i>)	3.51 ± 0.38	0.4 [0.4; 0.4]	8.20 ± 0.57 p ₁ < 0.001 (+133.5 %)	0.2 [0.20; 0.25] p ₁ < 0.005 (- 50%)	4.44 ± 0.56 p ₁ > 0.05 p ₂ < 0.001 (-45.8 %)	0.3 [0.30; 0.35] p ₁ < 0.05 p ₂ < 0.05	4.05 ± 0.47 p ₁ > 0.05 p ₂ < 0.001 (-50.6 %) p ₃ > 0.05	0.3 [0.3; 0.3] p ₁ < 0.01 p ₂ > 0.05 p ₃ > 0.05
6	Proximal interphalangeal joint of the first toe (<i>art. interphalangeae proximalis I</i>)	1.96 ± 0.21	0.3 [0.25; 0.30]	2.88 ± 0.53 p ₁ > 0.05 (+46.4 %)	0 [0; 0.2] p ₁ < 0.05	1.93 ± 0.22 p ₁ > 0.05 p ₂ > 0.05 (-33.0 %)	0.3 [0.2; 0.3] p ₁ > 0.05 p ₂ > 0.05	1.69 ± 0.24 p ₁ > 0.05 p ₂ > 0.05 (-41.1 %) p ₃ > 0.05	0.3 [0.3; 0.3] p ₁ > 0.05 p ₂ > 0.05 p ₃ > 0.05
7	Proximal interphalangeal joint of the second toe (<i>art. interphalangeae proximalis II</i>)	2.35 ± 0.19	0.3 [0.30; 0.45]	3.04 ± 0.50 p ₁ > 0.05 (+29.5 %)	0.1 [0; 0.3] p ₁ < 0.05 (- 67%)	2.86 ± 0.28 p ₁ > 0.05 p ₂ > 0.05 (-6.1 %)	0.3 [0.1; 0.3] M±m: 0.21±0.06 p ₁ > 0.05 p ₂ > 0.05	2.62 ± 0.39 p ₁ > 0.05 p ₂ > 0.05 (-13.9 %) p ₃ > 0.05	0.2 [0.2; 0.3] M±m: 0.26±0.04 p ₁ < 0.05 p ₂ > 0.05 p ₃ > 0.05
8	Proximal interphalangeal joint of the third toe (<i>art. interphalangeae proximalis III</i>)	2.09 ± 0.12	0.3 [0.3; 0.4]	3.30 ± 0.39 p ₁ < 0.05 (+58.1 %)	0.2 [0.1; 0.2] p ₁ < 0.05 (- 33%)	2.49 ± 0.25 p ₁ > 0.05 p ₂ > 0.05 (-24.6 %)	0.3 [0.3; 0.3] p ₁ > 0.05 p ₂ < 0.05	2.27 ± 0.42 p ₁ > 0.05 p ₂ > 0.05 (-31.1 %) p ₃ > 0.05	0.3 [0.25; 0.30] p ₁ > 0.05 p ₂ > 0.05 p ₃ > 0.05
9	Proximal interphalangeal joint of the fourth toe (<i>art. interphalangeae proximalis IV</i>)	1.98 ± 0.09	0.4 [0.4; 0.4]	3.13 ± 0.29 p ₁ < 0.005 (+51.5 %)	0.1 [0; 0.2] p ₁ < 0.005 (- 75%)	3.04 ± 0.55 p ₁ > 0.05 p ₂ > 0.05 (-18.3 %)	0.3 [0.15; 0.30] p ₁ < 0.005 p ₂ > 0.05	2.45 ± 0.37 p ₁ > 0.05 p ₂ > 0.05 (-33.7 %) p ₃ > 0.05	0.3 [0.30; 0.35] p ₁ > 0.05 p ₂ > 0.05 p ₃ > 0.05
10	Proximal interphalangeal joint of the fifth toe (<i>art. interphalangeae proximalis V</i>)	1.46 ± 0.22	0.3 [0.3; 0.3]	2.50 ± 0.12 p ₁ < 0.005 (+77.8 %)	0.2 [0.15; 0.20] p ₁ > 0.05 (- 33%)	2.17 ± 0.24 p ₁ < 0.05 p ₂ > 0.05 (-17.6 %)	0.2 [0.15; 0.25] p ₁ > 0.05 p ₂ > 0.05	1.92 ± 0.34 p ₁ > 0.05 p ₂ > 0.05 (-25.6 %) p ₃ > 0.05	0.3 [0.2; 0.3] p ₁ > 0.05 p ₂ > 0.05 (+ 50%) p ₃ > 0.05

Notes: p₁ – the level of statistical significance with respect to intact animals; p₂ – the level of statistical significance relative to control animals; p₃ – the level of statistical significance with respect to the group of monotherapies with ibuprofen

Characterizing the state of the articular fissures of the hind limbs in rats, it should be noted that the development of AA resulted in a significant decrease in the width of the joint cracks by an average of 58.8 % relative to the values of intact animals. This is consistent with the literature data on changes in the structural organization of joints in rheumatoid arthritis [2, 36-37]. It is worth noting that in I and II metatarsophalangeal joints and the proximal interphalangeal joint of the 1st toe, we found a complete ankylosis, and in III – V metatarsophalangeal joints the width of the joint gap did not exceed 0.2 mm, which was more than twice lower than the indices of intact animals (see Tab. 1).

Against the backdrop of monotherapy with ibuprofen, an increase in the width of the articular gap of all joints was noted, but against the background of the combined use of ibuprofen and vinboron, we observed a more pronounced increase in the width of the joint gaps, which could be practically compared with the indices of intact animals, which indicates the ability of vinboron to enhance the anti-inflammatory properties of ibuprofen.

In intact rats between the joint volume and the width of the joint gaps of the hind limbs, a moderate correlation was observed ($\rho = 0.373 \pm 0.10$; 95% CI: 0.17–0.57). The development of AA in rats resulted in a decrease ($p > 0.05$) in the value of the Spearman coefficient (ρ) by 23.0% relative to the indices of intact rats and it was 0.282 ± 0.05 , respectively; 95% CI: 0.19–0.38, which indicates a decrease in the correlation force (CF) between the studied parameters. Monotherapy with AA ibuprofen resulted in a slight increase in CF ($\rho = 0.295 \pm 0.04$, 95% CI: 0.21–0.38). The combined use of ibuprofen and vinboron resulted in the restoration ($p > 0.05$) of SCS between the joint volume and the width of the joint gaps ($\rho = 0.365 \pm 0.09$, 95% CI: 0.20–0.53), indicating harmonization of the anti-inflammatory action of ibuprofen in its joint application with the spasmolytic of Ukrainian production, which

Conclusion. The carried out study showed that in experimental animals with untreated AA on the 28th day of the experiment, pathological changes were registered predominantly in the capsule of the joints with a char-

acteristic fibrocystic transformation of the periarticular connective tissue, the formation of pannus in the cartilaginous surface of the joints. The pathomorphological feature of untreated AA, along with the formation of pannus, diffuse lymph-histiocytic infiltration and destruction of bone tissue, was also the detection of granulation tissue at the time of our observation, indicating a chronic nature of the inflammatory response and a violation of the regenerative properties of the synovial epithelium.

The use of ibuprofen in combination with vinboron was accompanied by restoration of the structure and function of the cartilage and bone tissue, and it was evidenced by the appearance of acidic and sulfated glycosaminoglycans.

The restoration of bone tissue was realized by the proliferation of connective tissue and its transformation into cartilage. SM was hyperplastic with proliferating synoviocytes of both macrophage and secretory types. Only in rare cases the phenomena of moderate edema and insignificant focal lymph-histiocytic infiltration persisted. Thus, the use of ibuprofen in combination with vinboron in AA rats resulted in a reduction or absence of inflammation in both the joint and periarticular tissues.

The analysis of the results of cone-ray computerized tomography and digital radiography showed that against the background of simultaneous administration of ibuprofen and vinboron there was a tendency to increase the anti-inflammatory effect of the studied antiphlogistics on the rats' joints affected by adjuvant arthritis. On the 28-th day of the experiment there was the indication of decrease of the volume of the hind limb joints by an average of 33.8% compared to the control animals and a near-complete restoration of the width of the joint gaps of the joints examined. It was also determined that vinboron can harmonize the anti-inflammatory effect of ibuprofen when they are used together.

Acknowledgments. The authors expresses gratitude for the help in carrying out X – ray studies to the assistants of the Department of Radiology and Radiation Medicine of the Ivano-Frankivsk National Medical University Pogrebennyk Yaroslava & Yurkevych Bohdan.

Библиографический список

1. Мазуров В.И. Клиническая ревматология. Руководство для врачей. СПб.: издат. «Фолиант», 2005. 496 с.
2. Насонов Е.Л., Насонова В.А. Ревматология. Национальное руководство. М.: «ГЭОТАР-Медиа», 2008. 737 с.
3. Раскина Т.А. Летаева М.В., Королева М.В. Профиль побочных эффектов нестероидных противовоспалительных препаратов при ревматических заболеваниях // Современная ревматология. 2011. № 4. С. 53–57. DOI: 10.14412/1996-7012-2011-699
4. Штрыголь С.Ю. Фармакологические свойства и проблемы безопасности применения НПВП – селективных и специфических ингибиторов циклооксигеназы-2 // Провизор. 2005. № 2. С. 37–42.
5. Shih A.R., Misdraji J. Drug-induced pathology of the upper gastrointestinal tract // Diagnostic Histopathology. 2017. No. 23 (2). P. 84–95. DOI: 10.1016/j.mpdhp.2017.03.002
6. Blackler R.W., Gemici B., Manko A., Wallace J.L. NSAID-gastroenteropathy: new aspects of pathogenesis and prevention // Curr. Opin. Pharmacol. 2014. No. 11. P. 11–16. DOI: 10.1016/j.coph.2014.05.008
7. Masso Gonzalez E.L., Pastrignani P., Tacconelli S., Garcia Rodriguez L.A. Variability among nonsteroidal antiinflammatory drugs in risk of upper gastrointestinal bleeding // Arthritis Rheum. 2010. No. 62(6). P. 1592–1601. DOI: 10.1002/art.27412
8. Lanas A, Garcia-Rodriguez L.A., Arroyo M.T., Gomollon F., Feu F., Gonzalez-Perez A., Zapata E., Bastida G., Rodrigo L., Santolaria S., Guell M., de Argila C.M., Quintero E., Borda F., Pique J.M. Risk of upper gastrointestinal

- ulcer bleeding associated with selective cyclo-oxygenase-2 inhibitors, traditional non-aspirin non-steroidal anti-inflammatory drugs, aspirin and combinations // *Gut*. 2006. No. 55. P. 1731–1738.
9. Евсеев М.А. Повреждение кишечной трубки нестероидными противовоспалительными препаратами: клиническое значение, патогенез, возможности профилактики // *Неврология, нейропсихиатрия, психосоматика*. 2013. № 1. С. 79–87. DOI: 10.14412/2074-2711-2013-2405
 10. Гладких Ф.В., Степанюк Н.Г. Сучасні шляхи послаблення ультроерогенності нестероїдних протизапальних засобів: досягнення, невирішені питання та шляхи оптимізації // *Запорожский медицинский журнал*. 2014. № 2(83). С. 82–86. DOI: 10.14739/2310-1210.2014.2.25437
 11. Гладких Ф.В. Характеристика механизмов антиультроерогенного действия агонистов ванилоидных рецепторов (TRPV1) на модели гастропатии, индуцированной ацетилсалициловой кислотой // *Фармація і фармакологія*. 2017. № 5 (3). С. 283–301. DOI: 10.19163/2307-9266-2017-5-3-283-301
 12. Гладких Ф.В., Степанюк Н.Г. Характеристика протизапальної та знеболюючої активності ібупрофену та його комбінації з вінбороном на моделі ад'ювантного артриту у щурів // *Вісник наукових досліджень*. 2015. № 2 (79). С. 108–111. DOI: 10.11603/2415-8798.2015.2.5617
 13. Гладких Ф.В., Степанюк Н.Г., Степанюк Г.І., Сокирко М.В. Патент України на корисну модель № UA 107533 U МПК А61К 31/135 (2006.01). Застосування вінборону для потенціювання антифлогістичного ефекту ібупрофену / Заявник та патентовласник Вінницький національний медичний університет ім. М. І. Пирогова. № у 2015 12613; заявл. 21.12.2015; опубл. 10.06.2016, Бюл. № 11.
 14. Гладких Ф.В., Степанюк Н.Г., Студент В.О., Погребенник Я.Я., Юркевич Б.Є. Оцінка ефективності лікування експериментального ревматоїдного артриту ібупрофеном та його комбінацією з вінбороном за даними конусно-променевої комп'ютерної томографії та цифрової рентгенографії задніх кінцівок щурів // *Фармакологія та лікарська токсикологія*. 2017. № 1 (52). С. 12–24.
 15. Черноиван Н.Г., Волощук Н.І., Бухтіарова Т.А., Шаламай А.С., Курилюк А.С. Вплив вінборону на величину протизапальної та знеболюючої дії диклофенаку при ад'ювантному артриті // *Фармакологія та лікарська токсикологія*. 2008. № 1–3. С. 57–59.
 16. Гладких Ф.В., Човган І.С., Студент В.О., Полозов С.Д., Юркевич Б.Є. Оцінка ефективності протизапальної терапії експериментального ревматоїдного артриту ібупрофеном та його комбінацією з вінбороном за показниками ремоделювання кісткової тканини // *Матеріали XIV Міжнародної наукової конференції студентів та молодих вчених «Перший крок в науку–2017»* (26–28 квітня 2017 р.): тези доп. Вінниця, 2017. С. 509.
 17. Pearson С.М., Wood F.D. Studies of polyarthritis and other lesions induced in rats by injection of mycobacterial adjuvant. I. General clinical and pathological characteristics and some modifying factors // *Arthr. and Rheum.* 1959. No. 2. P. 440–459. DOI: 10.1002/1529-0131(195910)2:5<440::AID-ART1780020510>3.0.CO;2-N
 18. Стефанов О.В. Доклінічні дослідження лікарських засобів: метод. рекомендації. К.: ВД «Авіцена», 2001. 527 с.
 19. Хабриев Р.У. Руководство по экспериментальному (доклиническому) изучению новых фармакологических веществ. Москва. 2005. С. 695–709.
 20. Freund J. Some aspects of active immunization // *Annual Review of Microbiology*. 1947. No. 1. P. 291–308.
 21. Newbould V.B. Chemotherapy of arthritis induced in rats by mycobacterial adjuvant // *Br. J. Pharmacol. Chemother.* 1963. No. 21 (1). P. 127–136.
 22. Саратиков А.С., Венгеровский А.И., Прищеп Т.П. Адьювантная болезнь (морфология, патогенез, экспериментальная терапия): монография. Томск : Издат. Томского университета. 1983. 101 с.
 23. Snehalatha U., Anburajan M., Venkatraman B., Menaka M. Evaluation of complete Freund's adjuvant-induced arthritis in a Wistar rat model. Comparison of thermography and histopathology // *Zeitschrift fur Rheumatologie*. 2013. No. 72 (4). P. 375–382. DOI: 10.1007/s00393-012-1083-8
 24. Рыболовлев Ю.Р., Рыболовлев Р.С. Дозирование веществ для млекопитающих по константам биологической активности // *Доклады АН СССР*. 1979. Т. 247. № 6. С. 1513–1516.
 25. Rainsford K.D. Ibuprofen: pharmacology, therapeutics and side effects: monograph. Heidelberg: Springer Basel, 2012. 259 p.
 26. Гладких Ф.В., Степанюк Н.Г. Вінборон: перший український гастропротектор – агоніст ванілоїдних рецепторів (TRPV1) // *Фармакологія та лікарська токсикологія*. 2016. № 4–5 (50). С. 20–29.
 27. Гринев А.Н., Панищев Е.К., Столярчук А.А., Иванова Н.И., Пискун Р.П. Новый лекарственный препарат феникаберан // *Химико-фармацевтический журнал*. 1979. № 11. С. 118–121.
 28. Чекман І.С., Столярчук О.О., Гайовий В.П. Експериментально-клінічна характеристика препарату «Фенікаберан» // *Фармац. журн.* 1992. № 5–6. С. 76–78.
 29. Автандилов Г.Г. Основы патологоанатомической практики. Руководство (издание третье дополненное). М.: Российская медицинская академия последипломного образования. 2007. 480 с.
 30. Голофеевский В.Ю., Щербак С.Г. Сочетанная окраска гистологических срезов основным коричневым и прочным зеленым // *Архив анатомии, гистологии и эмбриологии*. 1987. № 4. С. 101.
 31. Сапожников А.Г., Доросевич А.Е. Гистологическая и микроскопическая техника: Руководство. Смоленск: САУ, 2000. 476 с.
 32. Шубич М.Г. Метод элективной окраски кислых (сульфатированных) мукополисахаридов основным коричневым // *Бюллетень экспериментальной биологии и медицины*. 1961. № 2. С. 116–120.
 33. Багрій М.М., Діброва В.А., Попадинець О.Г., Гришук М.І. Методики морфологічних досліджень: монографія. Вінниця: Нова книга. 2016. 328 с.
 34. Aurell Y., Malac M., Forslind K. Work in progress: cone beam computed tomography (CBCT or extremity CT) – a new tool for evaluation of erosions in patients with rheumatoid arthritis // *European Society of Musculoskeletal*

- Radiology. 2014. DOI: 10.1594/essr2014/P-0028
35. Al-Ekrish A.A., Ekram M. A comparative study of the accuracy and reliability of multidetector computed tomography and cone beam computed tomography in the assessment of dental implant site dimension // *Dentomaxillofacial Radiology*. 2011. No. 40. P. 67–75. DOI: 10.1259/dmfr/27546065
 36. Раскина Т.А., Ушаков А.В. Оценка состояния костной ткани методом компьютерной томографии у больных ревматоидным артритом // *Науч.-практ. ревматология*. 2002. № 1. С. 20–22.
 37. Реуцкий И.А., Маринин В.Ф., Глотов А.В. Диагностика ревматических заболеваний. Руководство для врачей. М.: ООО «Мед. информ. агентство». 2011. С. 260–287.
 38. Van der Heijde D.M. Radiographic imaging: «gold standard» for assessment of disease progression in rheumatoid arthritis // *Rheumatology*. 2000. Vol. 39. P. 9–16. DOI: 10.1038/35046102
 39. Гладких Ф.В., Степанюк Н.Г., Студент В.О., Степанюк Г.И., Сокирко М.В. Патент України на корисну модель № UA 117538 U МПК (2017.01), А61К 31/135 (2006.01), А61Р 29/00 Спосіб оцінки протизапальної активності фармакологічних речовин за величиною об'єму дрібних суглобів задніх кінцівок у щурів на моделі ревматоїдного артриту / Заявник та патентовласник Вінницький національний медичний університет ім. М. І. Пирогова. № у 2017 01095; заявл. 06.02.2017; опубл. 26.06.2017, Бюл. №12.
 40. Резников О.Г. Загальні етичні принципи експериментів на тваринах // *Ендокринологія*. 2003. Т. 8. № 1. С. 142–145.
 41. Zar J.H. *Biostatistical analysis* (5 ed.). Prentice-Hall, Englewood. 2014.

References

1. Mazurov VI. *Klinicheskaya revmatologiya. Rukovodstvo dlya vrachej* [Clinical rheumatology. Guide for doctors]. SPb.: publ. "Foliant". 2005. 496 p. Russian.
2. Nasonov EL, Nason VA. *Revmatologiya Nacionalnoe rukovodstvo* [Rheumatology. National leadership]. Moscow: GEOTAR-Media. 2008. 737 p. Russian.
3. Raskin TA, Letaeva MV, Koroleva MV. Profil pobochnyh effektov nesteroidnyh protivovospalitelnyh preparatov pri revmaticheskikh zabolevaniyah [A profile of the side effects of non-steroidal anti-inflammatory drugs in rheumatic diseases]. *Modern rheumatology journal*. 2011;4:53–7. DOI: 10.14412/1996-7012-2011-699. Russian.
4. Strygol SYu. Farmakologicheskie svoystva i problemy bezopasnosti primeneniya NPVP selektivnyh i specificheskikh inhibitorov ciklooksigenazy-2 [Pharmacological properties and safety problems of NSAID use – selective and specific inhibitors of cyclooxygenase-2]. *Provizor*. 2005;2:37–42. Russian.
5. Shih AR, Misdraji J. Drug-induced pathology of the upper gastrointestinal tract. *Diagnostic Histopathology*. 2017;23(2):84–95. DOI: 10.1016/j.mpdhp.2017.03.002
6. Blackler RW, Gemici B, Manko A, Wallace JL. NSAID-gastroenteropathy: new aspects of pathogenesis and prevention. *Curr. Opin. Pharmacol*. 2014;11:11–6. DOI: 10.1016/j.coph.2014.05.008
7. Masso Gonzalez EL, Pastrignani P, Tacconelli S, Garcia Rodriguez LA. Variability among nonsteroidal anti-inflammatory drugs in risk of upper gastrointestinal bleeding. *Arthritis Rheum*. 2010;62(6):1592–601. DOI: 10.1002/art.27412
8. Lanas A, Garcia-Rodriguez LA, Arroyo MT, Gomollon F, Feu F, Gonzalez-Perez A, Zapata E, Bastida G, Rodrigo L, Santolaria S, Guell M, de Argila CM, Quintero E, Borda F, Pique JM. Risk of upper gastrointestinal ulcer bleeding associated with selective cyclo-oxygenase-2 inhibitors, traditional non-aspirin non-steroidal anti-inflammatory drugs, aspirin and combinations. *Gut*. 2006;55:1731–38.
9. Evseev MA. Povrezhdenie kishechnoj trubki nesteroidnymi protivovospalitelnyimi preparatami klinicheskoe znachenie patogeneza vozmozhnosti profilaktiki [Damage to the intestinal tube by non-steroidal anti-inflammatory drugs: clinical significance, pathogenesis, prevention possibilities]. *Neurology, neuropsychiatry, psychosomatics*. 2013;1:79–87. DOI: 10.14412/2074-2711-2013-2405. Russian.
10. Hladkykh FV, Stepanyuk NG. Suchasni shlyahi poslablennya ulcerogenosti nesteroidnih protizapalnih zasobiv: dosyagnennya nevirishen pitannya ta shlyahi optimizacii [New approaches to reduce ulcerogenicity of nonsteroidal anti-inflammatory drugs: achievements, unsolved issues and ways to optimize]. *Zaporozhskij medicinskij zhurnal*. 2014;2(83):82–6. DOI: https://doi.org/10.14739/2310-1210.2014.2.25437. Ukrainian.
11. Hladkykh FV. Harakteristika mekhanizmov antiulcerogenogo dejstviya agonistov vaniloidnyh receptorov TRPV1 na modeli gastropatii inducirovanoj acetylsalicilovoj kislotoj [Characteristics of the mechanisms of anti-ulcerogenic action of vanilloid receptor agonists (TRPV1) on the model of gastroepathy induced by acetylsalicylic acid]. *Pharmacy & Pharmacology*. 2017;5(3):283–301. DOI: 10.19163/2307-9266-2017-5-3-283-301. Russian.
12. Hladkykh FV, Stepanyuk NG. Harakteristika protizapalnoi ta zneboluyuchoi aktivnosti ibuprofenu ta jogo kombinacii z vinboronom na modeli adyuvantnogo artritru u shchuriv [Characterization of anti-inflammatory and analgesic activity of ibuprofen and its combination with vinoboron on the model of adjuvant arthritis in rats]. *Bulletin of scientific research*. 2015;2(79):108–11. DOI: 10.11603/2415-8798.2015.2.5617. Ukrainian.
13. Hladkykh FV, Stepanyuk NG, Stepanyuk GI, Sokirko MV. Patent of Ukraine to the utility model No. UA 107533 U МПК А61К 31/135 (2006.01). Zastosuvannya vinboronu dlya potenciyuvannya antiflogistichnogo efektu ibuprofenu [Application of vinoboron for potentiating the antiflogistic effect of ibuprofen]. Applicant and patent holder Vinnytsia National Medical University. No. u. 2015 12613; stated. 12.2.2015; has published Jun 10, 2011, Bul. No. 11. Ukrainian.
14. Hladkykh FV, Stepanyuk NG., Student VO., Pogrebennik YYa., Yurkevich BYe. Ocinka effektivnosti likuvannya eksperimentalnogo revmatoidnogo artritru ibuprofenom ta jogo kombinaciyu z vinboronom za danimi konusno-promenevoi kompyuternoi tomografii ta cifrovio rentgenografii zadnih kincivok shchuriv [Estimation of the

- effectiveness of treatment of experimental rheumatoid arthritis with ibuprofen and its combination with vinoboron according to the data of cone-ray computer tomography and digital X-ray of the hind limbs of rats]. *Pharmacology and drug toxicology*. 2017;1(52):12–24. Ukrainian.
15. Chernoyvan NG, Voloshchuk NI, Bukhtiarova TA, Shalamay AS, Kurilyuk AC. Vpliv vinboronu na velichinu protizapalnoi ta znebolyuyuchoi dii diklofenaku pri adyuvantnomu artriti [Effect of vinoboron on the amount of anti-inflammatory and analgesic activity of diclofenac in adjuvant arthritis]. *Pharmacology and drug toxicology*. 2008; 1–3:57–9. Ukrainian.
 16. Hladkykh FV, Chovgan IS, Student VO, Polozov SD, Yurkevich BYe. Ocinka effektivnosti protizapalnoi terapii eksperimentalnogo revmatoidnogo artritu ibuprofenom ta jogo kombinaciyu z vinboronom za pokaznikami remodelyuvannya kistkovoї tkanini [Evaluation of the effectiveness of anti-inflammatory therapy of experimental rheumatoid arthritis ibuprofen and its combination with vinoboron on bone remodeling indicators]. *Materials of the XIV International Scientific Conference of Students and Young Scientists “The First Step in Science-2017” (April 26–28, 2017): theses of additional*. Vinnitsa. 2017:509. Ukrainian.
 17. Pearson CM, Wood FD. Studies of polyarthritis and other lesions induced in rats by injection of mycobacterial adjuvant. I. General clinical and pathological characteristics and some modifying factors. *Arthr. and Rheum.* 1959;2:440-59. DOI: 10.1002/1529-0131(195910)2:5<440::AID-ART1780020510>3.0.CO;2-N
 18. Stefanov OV. Doklinichni doslidzhennya likarskih zasobiv: metod. rekomend. [Preclinical research of medicinal products: method. recommend] K.: VD “Avicena”. 2001. 527 p. Ukrainian.
 19. Khubriev RU. Rukovodstvo po eksperimentalnomu doklinicheskomu izucheniyu novykh farmakologicheskikh veshchestv [Manual on experimental (preclinical) study of new pharmacological substances]. Moscow. 2005:695–709. Russian.
 20. Freund J. Some aspects of active immunization. *Annual Review of Microbiology*. 1947;1:291-308.
 21. Newbould B.B. Chemotherapy of arthritis induced in rats by mycobacterial adjuvant. *Br. J. Pharmacol. Chemother.* 1963;21(1):127–36.
 22. Saratkov AS, Wengerovsky AI, Prischept TP. Adyuvantnaya bolezn (morfologiya, patogenez, eksperimentalnaya terapiya): monografiya [Adjuvant disease (morphology, pathogenesis, experimental therapy): monograph]. Tomsk: Izdat. Tomsk University. 1983. 101 p. Russian.
 23. Snekhalatha U, Anburajan M, Venkatraman B, Menaka M. Evaluation of complete Freund’s adjuvant-induced arthritis in a Wistar rat model. Comparison of thermography and histopathology. *Zeitschrift fur Rheumatologie*. 2013; 72(4):375–82. DOI: 10.1007/s00393-012-1083-8
 24. Rybolovlev YuR, Rybolovlev RS. Dozirovanie veshchestv dlya mlekopitayushchih po konstantam biologicheskoy aktivnosti [Dosage of substances for mammals according to the constants of biological activity]. *Reports of the Academy of Sciences of the USSR*. 1979; 247(6):1513–6. Russian.
 25. Rainsford KD. Ibuprofen: pharmacology, therapeutics and side effects: monograph. Heidelberg: Springer Basel. 2012. 259 p.
 26. Hladkykh FV, Stepanyuk NG. Vinboron pershij ukrainskij gastroprotektor agonist vaniloidnih receptoriv (TRPV1) [Vinboron: The first Ukrainian gastroprotector – hvanilloid receptor agonist (TRPV1)]. *Pharmacology and drug toxicology*. 2016; 4–5(50):20–9. Ukrainian.
 27. Grinev AN, Panischev EK, Stolyarchuk AA, Ivanova NI, Piskun RP. Novyj lekarstvennyj preparat fenikaberan [New medicinal product of fenicaberane]. *Pharmaceutical Chemistry Journal*. 1979;11:118-21. Russian.
 28. Chekman IS, Stolyarchuk OO, Gayoviy VP. Eksperimentalno-klinichna charakteristika preparatu Fenikaberan [Experimental-clinic characteristics of the drug “Fenikaberan”]. *Farmaceuticheskij zhurnal*. 1992;5–6:76–8. Ukrainian.
 29. Avtandilov GG. Osnovy patologoanatomicheskoy praktiki. Rukovodstvo (izdanie trete dopolnennoe) [Fundamentals of pathoanatomical practice. Manual (third edition augmented)]. M: Russian Medical Academy of Postgraduate Education. 2007. 480 p. Russian.
 30. Golofeevsky VYu, Shcherbak SG. Sochetannaya okraska gistologicheskikh srezov osnovnym korichnevym i prochnym zelenym [Combined color of histological sections of the main brown and durable green]. *Arhiv anatomii gistologii i embriologii*. 1987;4:101. Russian.
 31. Sapozhnikov AG, Dorosevich AE. Gistologicheskaya i mikroskopicheskaya tekhnika: Rukovodstvo [Histology and microscopy technique: Manual]. Smolensk: SAU. 2000. 476 p. Russian.
 32. Shubich MG. Metod elektivnoy okraski kislykh sulfatirovannykh mukopolisaharidov osnovnym korichnevym [Method of elective coloring of acid (sulfated) mucopolysaccharides by the main brown]. *Bulletin of experimental biology and medicine*. 1961; 2:116–20. Russian.
 33. Bagriy MM, Dibrova VA, Popadinets OG, Grischuk MI. Metodiki morfologichnih doslidzen: monografiya [Methods of morphological doslands: monograph]. Vinnytsya: Nova kniga. 2016. 328 p. Ukrainian.
 34. Aurell Y, Malac M, Forslind K. Work in progress: cone beam computerized tomography (CBCT or extremity CT) – a new tool for evaluation of erosions in patients with rheumatoid arthritis. *European Society of Musculoskeletal Radiology*. 2014. DOI: 10.1594/essr2014/P-0028
 35. Al-Ekrish AA, Ekram MA. A comparative study of the accuracy and reliability of multidetector computerized tomography and cone-beam computerized tomography in the assessment of dental implant site dimension. *Dentomaxillofacial Radiology*. 2011; 40:67–75. DOI: 10.1259/dmfr/27546065
 36. Raskin TA, Ushakov AV. Ocenka sostoyaniya kostnoj tkani metodom kompyuternoj tomografii u bolnykh revmatoidnym artritom [Evaluation of bone tissue by the method of computerized tomography in patients with rheumatoid arthritis]. *Rheumatology Science and Practice*. 2002;1:20–2. Russian.

37. Reutsky IA, Marinin VF, Glotov AV. Diagnostika revmaticheskikh zaboolevanij Rukovodstvo dlya vrachej [Diagnosis of rheumatic diseases. Manual for doctors]. M.: OOO "Med. inform. agenstvo". 2011:260-87. Russian.
38. Van der Heijde D.M. Radiographic imaging: "gold standard" for assessment of disease progression in rheumatoid arthritis. *Rheumatology*. 2000;39:9-16. DOI: 10.1038/35046102
39. Hladkykh FV, Stepanyuk NG, Student VO, Stepanyuk GI, Sokirko MV. Patent of Ukraine for Utility Model No. UA 117538 U MPK (2017.01), A61K 31/135 (2006.01 A61P 29/00 Sposib ocinki protizapalnoi aktivnosti farmakologichnih rechovin za velichinoyu ob mu dribnih suglobiv zadnih kincivok u shchuriv na modeli revmatoidnogo artritu [A method for evaluating the anti-inflammatory activity of pharmacologic substances by the size of the volume of small joints of the hind limbs in rats on the model of rheumatoid arthritis]. Applicant and patent holder Vinnitsa National Medical University. No. 2017 01095; stated. 02/06/2017; Published 26/06/2017, Byul. No. 12. Ukrainian.
40. Reznikov OG. Zagalni etichni principy eksperimentiv na tvarinah [General ethical principles of experiments on animals]. *Endocrinology*. 2003;8(1):142-5. Ukrainian.
41. Zar JH. *Biostatistical analysis* (5 ed.). Prentice-Hall, Englewood. 2014.

Конфликт интересов

Авторы заявляют об отсутствии конфликта интересов.

Conflict of interest

The authors declare no conflict of interest.

Авторы:

Гладких Фёдор Владимирович – врач неотложной медицины отделения экстренной (неотложной) медицинской помощи коммунального предприятия «Казатинская центральная районная больница Казатинского районного Совета», член Всеукраинской общественной организации «Ассоциация фармакологов Украины». Область научных интересов: поиск и изучение новых подходов к улучшению профиля безопасности и повышению эффективности нестероидных противовоспалительных препаратов, изучение механизмов антиульцерогенного действия препаратов с гастропротективной активностью, в частности агонистов TRPV₁; скрининг химических соединений, пригодных для создания фармакокорректоров воспалительных и ишемических процессов; исследование способов повышения биодоступности фармакологических средств; изучение влияния наночастиц на фармакокинетику и фармакодинамику лекарственных препаратов и физиологически активных веществ. Google Scholar: scholar.google.com.ua/citations?hl=ru&user=Odxj7QgAAAAJ ORCID: orcid.org/0000-0001-7924-4048 Researcher ID: researcherid.com/rid/M-5709-2017 РИИЦ: elibrary.ru/author_profile.asp?id=936072 SPIN-код РИИЦ: 2126-1563 Researchgate: researchgate.net/profile/Fedir_Hladkykh НБУВ: irbis-nbuv.gov.ua/ASUA/1261931 E-mail: fedir.hladkykh@gmail.com

Студент Владимир Емельянович – аспирант, ассистент кафедры нормальной физиологии Львовского национального медицинского университета имени Данила Галицкого; врач – челюстно-лицевой радиолог Львовского Центра медицинской 3D диагностики. Область научных интересов: методологическая стандартизация конусно-лучевой компьютерной томографии в клинике челюстно-лицевой патологии, применение наноматериалов в аппаратной визуализации; оптимизация процессов конъюгации наночастиц с лекарственными препаратами, изучение взаимодействия газотропных и метаболитных факторов в механизмах цитопротекции тонкого кишечника при использовании ферритиновых наночастиц с разным типом покрытия. Researchgate: researchgate.net/profile/Student_Volodymyr E-mail: student.volodymyr@gmail.com; 3dlviv@gmail.com

Степанюк Наталья Георгиевна – доктор меди-

Authors:

Hladkykh Fedir Volodymyrovych – doctor of emergency medicine of the Emergency Medical Aid Department of the Kazatin Central District Hospital of the Kazatinsky District Council., a member of the All-Ukrainian Public Organization "Association of Pharmacologists of Ukraine". Research interests: search and study of new approaches to improving the safety profile and increasing the effectiveness of nonsteroidal anti-inflammatory drugs, studying the mechanisms of anti-ulcer action of drugs with gastroprotective activity, in particular of TRPV₁ agonists; screening of chemical compounds suitable for creating pharmacological correctors of inflammatory and ischemic processes; studying the ways to increase the bioavailability of pharmacological agents; studying the effect of nanoparticles on the pharmacokinetics and pharmacodynamics of drugs and physiologically active substances. Google Scholar: scholar.google.com.ua/citations?hl=ru&user=Odxj7QgAAAAJ ORCID: orcid.org/0000-0001-7924-4048 Researcher ID: researcherid.com/rid/M-5709-2017 РИИЦ: elibrary.ru/author_profile.asp?id=936072 SPIN-код РИИЦ: 2126-1563 Researchgate: researchgate.net/profile/Fedir_Hladkykh НБУВ: irbis-nbuv.gov.ua/ASUA/1261931 E-mail: fedir.hladkykh@gmail.com

Student Volodymyr Omelianovych – post-graduate student, assistant of the Department of Normal Physiology of Danil Galitsky Lviv National Medical University; doctor-maxillofacial radiologist of Lviv Medical Diagnostics Center. Research interests: methodological standardization of cone-ray computerized tomography in the clinic of maxillofacial pathology, application of nanomaterials in hardware imaging; optimization of the processes of conjugation of nanoparticles with drugs, the study of the interaction of gasotropic and metabotropic factors in mechanisms of cytoprotection of the small intestine using ferritin nanoparticles with different types of coating. Researchgate: researchgate.net/profile/Student_Volodymyr E-mail: student.volodymyr@gmail.com; 3dlviv@gmail.com

Stepaniuk Natalia Heorgievna – Doctor of Sciences

цинских наук, доцент кафедры клинической фармаци-
ции, фармакотерапии и медицинской стандартизации
Львовского национального медицинского универси-
тета имени Данила Галицкого; член Государствен-
ного экспертного центра Министерства здравоохра-
нения Украины по вопросам побочного действия
лекарственных средств по Львовскому региону; член
Всеукраинской общественной организации «Ассоциа-
ция фармакологов Украины». Область научных инте-
ресов: изучение влияния препаратов с политропными
фармакологическими свойствами на фармакокинети-
ку и фармакодинамику нестероидных противовоспа-
лительных препаратов; разработка и доклиническое
изучение эффективности НПВП нового поколения
«Диклокор» – комбинация диклофенака с кверцети-
ном. E-mail: natali.stepanuyk@gmail.com

Вернигородский Сергей Викторович – доктор
медицинских наук, профессор кафедры патологи-
ческой анатомии, судебной медицины и права Вин-
ницкого национального медицинского университета
им. Н.И. Пирогова. Область научных интересов: из-
учение морфогенеза метаплазии слизистой оболочки
желудка при предраковых состояниях; патоморфо-
логическая характеристика хронического атрофиче-
ского метапластического гастрита. Google Scholar:
scholar.google.com.ua/citations?user=rCmVqsgAAAAJ
Researchgate: researchgate.net/profile/Sergii_
Vernygorodskyi E-mail: medservervit@gmail.com

(Medicine), associate professor of the Department of
Clinical Pharmacy, Pharmacotherapy and Medical
Standardization of the Danil Galitsky Lviv National
Medical University; Member of the State Expert Center
of the Ministry of Health of Ukraine on the side effects
of drugs in the Lviv region; member of the All-Ukrainian
public organization “Association of Pharmacologists
of Ukraine”. Research interests: study of the effect
of drugs with polytropic pharmacological properties
on the pharmacokinetics and pharmacodynamics of
nonsteroidal anti-inflammatory drugs; development
and preclinical study of the effectiveness of the new
generation of NSAIDs “Diclocor” – a combination of
diclofenac with quercetin. E-mail: natali.stepanuyk@
gmail.com

Vernyhorodskyi Serhyi Viktorovych – Doctor of
Sciences (Medicine), Professor of the Department of
Pathological Anatomy, Forensic Medicine and Law of
Vinnytsia National Pirogov Memorial Medical Universi-
ty. Research interests: the study of the morphogenesis of
metaplasia of the gastric mucosa in precancerous states;
pathomorphological characteristics of chronic atrophic
metaplastic gastritis. Google Scholar: scholar.google.
com.ua/citations?user=rCmVqsgAAAAJ Research-
gate: researchgate.net/profile/Sergii_Vernygorodskyi
E-mail: medservervit@gmail.com

Поступила в редакцию: 05.08.2017
Принята к печати: 25.09.2017

Received: 05.08.2017
Accepted for publication: 25.09.2017